Revista Dental N°105
Enero a Abril 2023
División Oral Care

3M Ciencia.
Aplicada a la vida.™

Infodent Plus

Región Andina

Ortodoncia

Crónica Ortodoncia
Dra. Sandra Viviana Salazar
Ver

Caso Clínico I
Dr. Reginaldo Zanelato
Ver

Dental

Caso Clínico I
Dr. Norbert Frank Puello
Ver

Caso Clínico II
Dr. Alfonso Fierro Velázquez
Ver

Crónica Dental I
Prof. Jan-Frederik Güth
Ver

Caso Clínico III
Dr. Gilbert Jorquera Rivera
Ver

Caso Clínico IV
Dr. Marcos A. Fadanelli
Ver

Crónica Dental II
Dra. Caroline Miyazaki
Ver

Contenido

3.
Editorial
Ver

Ortodoncia

4-5.
Crónica Ortodoncia
Flujo digital:
Cementación Indirecta Digital
Dra. Sandra Viviana Salazar T.
Ver

7-12.
Caso Clínico I
Secuencia de montaje del aparato Clarity.
Dr. Reginaldo Zanelato
Ver

14.
Ofertas
Ver

Dental

15-19.
Caso Clínico I
Sustitución de resinas inyectadas por resinas estratificadas.
Dr. Norbert Frank Puello
Ver

21-24.
Caso Clínico II
Simplificación de una restauración con caja proximal.
Dr. Alfonso Fierro Velázquez
Ver

27-30.
Crónica Dental I
Desmitificando la cementación: Domine los principios vitales que todo odontólogo debe conocer.
Prof. Jan-Frederik Güth
Ver

32-35.
Caso Clínico III
Cementación Adhesiva con 3M™ RelyX™ Ultimate
Dr. Gilbert Jorquera Rivera
Ver

37-39.
Caso Clínico IV
Postes de vidrio customizados seguidos por corona libre de metal
Dr. Marcos A Fadanelli
Ver

42-43.
Crónica Dental II
Uso de barnices de flúor en la prevención.
Dra. Caroline Miyazaki
Ver

44-45.
Nuevas Clínicas de Odontología y Optometría de la Universidad Santo Tomás
Ver

46.
Ofertas
Ver

47-57.
Catálogo de productos
Ver

Inicia un nuevo año y con él, la expectativa de fijar nuevos propósitos y metas por cumplir.

Carolina Olaya

3M Clinical Specialist Andean Region

Por esta época, a menudo nos preguntamos qué debemos dejar, mantener o mejorar y con seguridad, en el ejercicio de nuestra interesante profesión como odontólogos, siempre hay algo que nos impulsa a innovar y a ejercer las mejores técnicas en la odontología para el beneficio del paciente.

A lo largo de nuestra profesión, hemos podido apreciar de una manera placentera su evolución acelerada, en la cual existen algunas prácticas destacadas como lo es una odontología digital, que abarca el diagnóstico, planeación y ejecución de los casos. Pensamos que ésta iba a tener un ritmo más cadencioso, pero en realidad, acelera sin posibilidad de detenerse.

> **Por otro lado, somos protagonistas de la práctica de filosofías preventivas, las cuales son maravillosas tanto en términos de conservación de la estructura dental y de menos intervenciones, como del ejercicio del pilar más importante en nuestra profesión que es la prevención de la enfermedad, donde 3M cuenta con una serie de productos en su portafolio para apoyar este tipo de procedimientos.**

Otro aspecto a destacar en el escenario actual, es la incursión del marketing odontológico, donde indudablemente hemos evolucionado en la administración de nuestros consultorios y clínicas, pero, sobre todo, hemos logrado tener un paciente que está más documentado y que tiene acceso a la información, donde las consultas indiscutiblemente son cada vez más elevadas en términos de sus resultados.

Para finalizar, aprovechar al máximo un pilar que siempre nos ha acompañado y que se reinventa constantemente como lo es la educación, bien sea en universidades, centros de formación, o con expertos en determinados procedimientos, es un elemento clave en el éxito de nuestras consultas y que 3M y todo su equipo de profesionales también estará incondicionalmente apoyando para lograr unas buenas prácticas.

Hoy por hoy, nos encontramos en un momento de oportunidad en el ejercicio de nuestra profesión, en el cual, identificar aquellas tecnologías fáciles de aplicar para que el odontólogo cuente con herramientas sencillas y claras para implementar procesos, y con el entrenamiento para ello, beneficiará nuestras consultas siempre en pro del paciente.

Flujo digital:

Cementación Indirecta Digital

Dra. Sandra Viviana Salazar Tamayo

- Clinical Specialist 3M Colombia.
- Odontóloga Pontificia Universidad Javeriana.
- Ortodoncista Pontificia Universidad Javeriana.

Uno de los desarrollos de la tecnología digital más notables, y que ha impactado la odontología y a su vez a la ortodoncia, ha sido la transición de lo análogo a lo digital y como nosotros integramos todo ese flujo digital a nuestra consulta. El flujo digital se trata de utilizar escáneres intraorales, radiología digital, tomografía, impresoras 3D y sistemas CAD-CAM, con la finalidad de sistematizar los procedimientos clínicos en ortodoncia y poder hacer un plan de tratamiento mucho más completo.

Cuando hablamos del flujo digital específicamente en el área de la ortodoncia puede venir a nuestra mente preguntas como: siendo el flujo digital tan amplio, ¿cómo lo utilizo en la cementación indirecta?; si utilizo el flujo digital en la cementación indirecta, ¿cuál sería su beneficio?

Una de las aplicaciones de este flujo en ortodoncia es la cementación indirecta digital, la cual consiste en un conjunto de procedimientos que van a permitir cementar la aparatología en un tiempo más breve y de manera más precisa. Su inicio se da escaneando al paciente y mediante un software, el ortodoncista puede determinar la ubicación exacta de los brackets, para posteriormente elaborar las guías de transferencia y poder realizar la cementación en el paciente.

Aunque se ha demostrado que este procedimiento mejora de manera importante la rapidez en el proceso de cementación, la técnica todavía es utilizada solo por una minoría del gremio.

Una de las razones puede ser que los profesionales piensan que los procedimientos de laboratorio y de consultorio son demasiado complejos. Sin embargo, es importante entender que las tecnologías digitales, como el escaneo intraoral y la impresión 3D, ahora están tan avanzadas que en definitiva permitirán mayor precisión; además son herramientas intuitivas que acortan abismalmente los tiempos en su uso.

Ya entendiendo que el procedimiento es más simple de lo que creemos, podemos explorar algunas otras ventajas de este. Dentro de ellas está agilizar el proceso y permitir una colocación más precisa de los brackets. Adicionalmente, incurrir en menos consultas de reposicionamiento y teniendo en cuenta que por la técnica se puede cargar todos los brackets a la vez mediante la guía de transferencia, ahorra tiempo en consulta y a su vez proporciona al paciente una mayor comodidad.

Todo este proceso se complementa con la tecnología 3M™ APC™ Flash-Free, la cual es un novedoso sistema de adhesivo pre-incorporado en la base del bracket, que utiliza una almohadilla de material no tejido; son fibras de polipropileno que tienen disposición irregular, impregnadas de un material de baja viscosidad, lo que genera que al colocarlo sobre la superficie del esmalte no habrá excedentes de adhesivo alrededor de éste, evitando el paso de limpieza en los bordes del bracket. Debido a que una de las desventajas de la cementación indirecta es no poder realizar la remoción de los excesos, con esta tecnología evitaríamos este inconveniente en nuestros tratamientos.

En la era digital y adicionalmente con las importantes investigaciones realizadas, es fundamental estar a la vanguardia y abiertos a opciones para hacer cambios en nuestros tratamientos, incorporando todas estas innovaciones, siempre con el fin de garantizar menores tiempos y mejor calidad en la oferta hacia nuestros pacientes.

3M Ciencia.
Aplicada a la vida.™

Con 3M™ APC™ Flash-Free:

32 razones para sonreír

para sus pacientes y para usted

#2

Protege el esmalte del diente que se encuentra debajo del bracket[1].

#4

40% menos tiempo de cita.[1]

#6

Ofrece ventajas en el protocolo de adhesión **indirecta digital.**[4]

#12

Menos pasos en el proceso de adhesión.[1,4]

#13

El adhesivo suave facilita la eliminación de **residuos.**[1]

#27

Remoción más sencilla.[4]

[1] Sistema Adhesivo 3M™ APC™ Flash-Free [2] Brackets Cerámicos 3M™ Clarity™ Advanced [3] Brackets Cerámicos Autoligados 3M™ Clarity™ Ultra [4] Brackets Cerámicos 3M™ Clarity™ [5] Brackets Autoligados 3M™ SmartClip™ SL3 * Los datos se basaron en lo siguiente: estudio de tiempo en 3 clínicas de EE. UU. y Canadá (APC Flash-Free, APCII / Adhesivos APC PLUS), tiempo de adhesión promediado sobre el número total de dientes y casos de adhesión, el tiempo de adhesión por bracket no incluye selección de brackets, preparación, configuración de la bandeja o el tiempo de preparación del diente, el tiempo de adhesión comienza desde que el bracket se coloca por primera vez en el diente hasta que está listo para ser fotopolimerizado. **JCO tasa de falla de adhesión - promedio de 5% de falla de adhesión vestibular dentro de los 90 días posteriores a la adhesión inicial, informe de 2014, página 617.

Descubra más:
go.3M.com/apc_colombia

Secuencia de montaje del aparato Clarity.

<< 3M™ Clarity™ Ultra SL

Dr Reginaldo Zanelato

- Presidente Prudente – São Paulo, Brasil

Sobre el caso

Sexo: Femenino 12 años y 1 mes

Patrón facial: Mesofacial

Patrón esquelético: Classe II leve (wits: 5mm)

Maloclusión: Clase II bilateral

Caninos superiores con erupción ectópica

Antes

Después



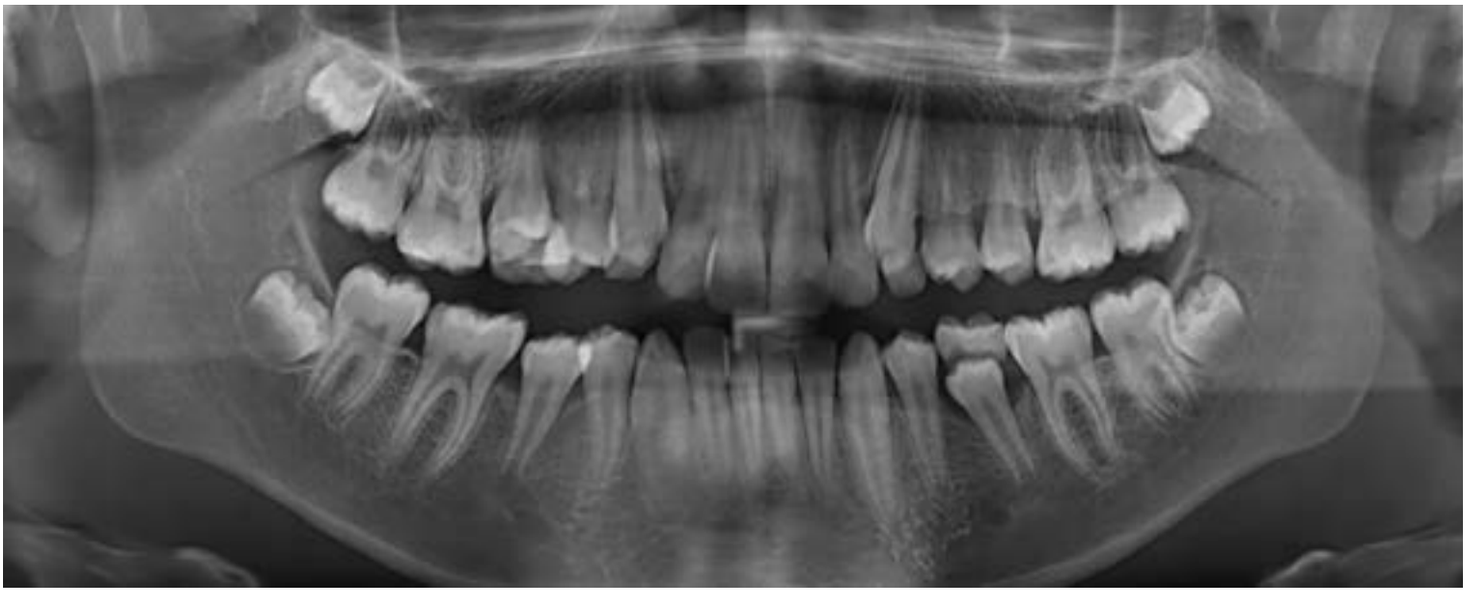

Mesofacial

MM: 29°

SNA: 83	WITS: **5mm**	1.NB: 5
SNB: 77	GoGnSN: 34	1 PL MX: **103**
ANB: 6	FM: 27	1 PL MD: **88**
AN-FH: 3	MM: **29**	
PoN-FH: -7	1.NA: 0	

Plan de tratamiento:

Aparato fijo prescripción MBT – Clarity™Ultra SL (3M)
Elástico de clase II bilateral

Levantes funcionales de mordida

Placa Hawlley superior

Barra 3×3 inferior

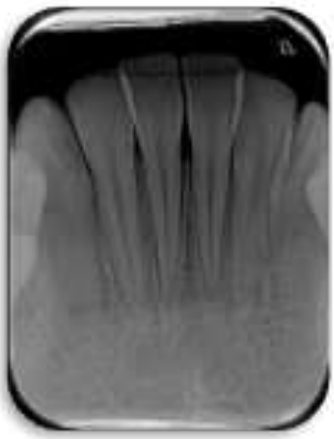

Secuencia de Arcos:

Superior e Inferior
Arco Nitinol .014” (Alineación)
Arco Nitinol .016” (Alineación)
Arco rectangular Niti Termo .014”x.025” (Nivelación)
Arco rectangular Niti Termo .018”x.025” (Nivelación)
Arco acero rectangular .019”x .025” (Biomecánica)
Arco Braided .019”x .025” (intercuspidación)

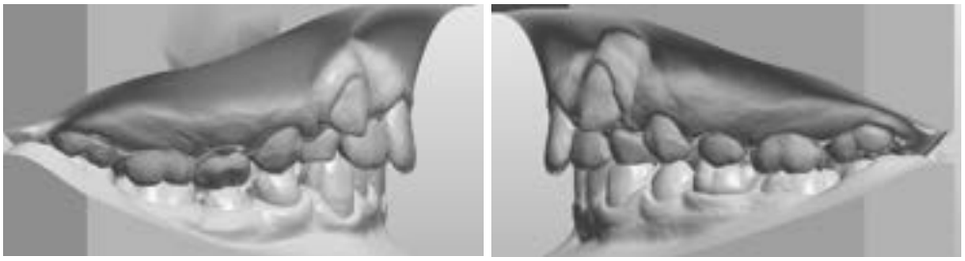

Relación interarcos dentales: Transversal: normal - **Vertical:** normal - **Sagital:** clase II bilateral

Líneas medias dentales: coincidentes - **Discrepancia de modelo - Superior:** negativa - **Inferior:** negativa.

Forma del arco: cuadrada

La paciente presentaba maloclusión clase II bilateral, con caninos superiores con erupción ectópica. Planeación de alineación y nivelación de los arcos dentales y retracción de los caninos superiores con elásticos de clase II tempranos.

Elástico 3/16 suaves (2oz), levantes funcionales de mordida.

Caso Clínico I

Secuencia de tratamiento: Overbite ideal: Incisivos centrales: 1/3 de la corona de los incisivos inferiores Incisivos laterales: 1mm menos que el overbite de los centrales.

9 meses de tratamiento: Se usaron ligaduras con el propósito de aumentar la presión sobre los arcos y favorecer la corrección del plano oclusal.

11 meses de tratamiento: Elástico clase II 3/16 medio. Radiografia panorámica intermedia. Radiografias periapicales intermedias.

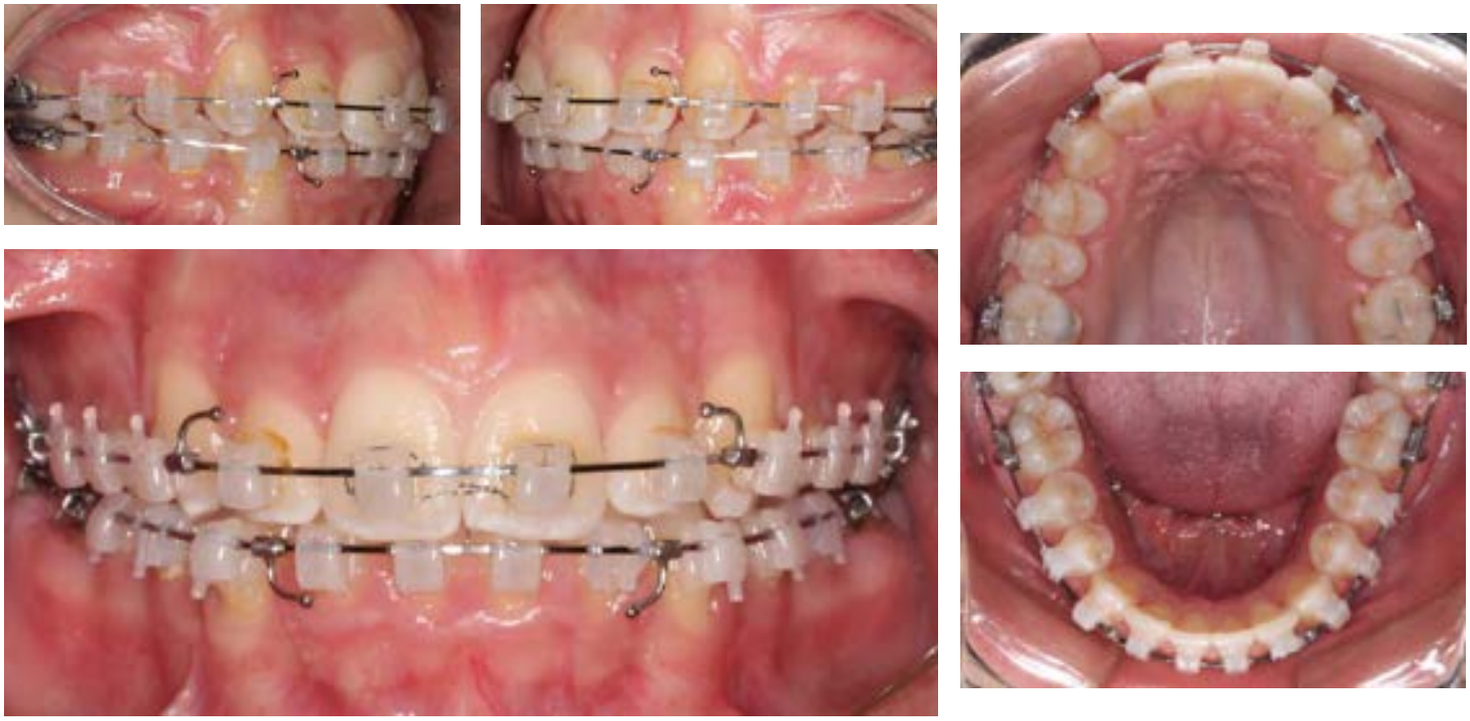

Caso Clínico I

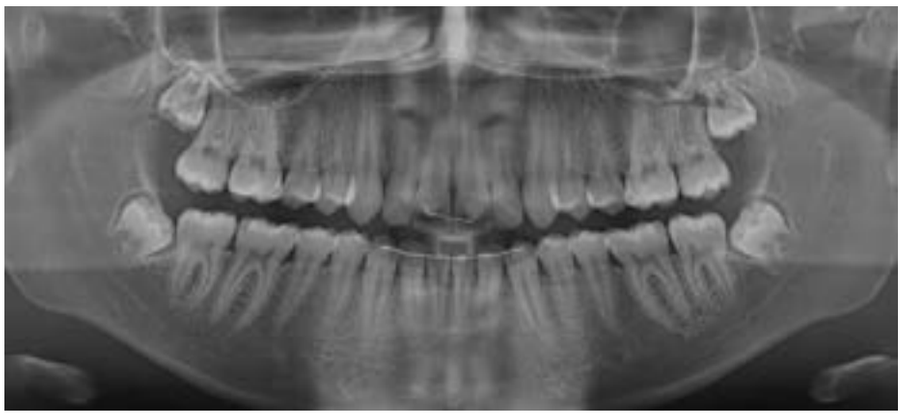

Radiografias finales.

Fotografias intraorales finales.



Ciencia.
Aplicada a la vida.™

Busquemos nuevos pacientes juntos.

Llevar a su consultorio nuevos pacientes, es un desafío. Permita que nuestra herramienta "Encuentra un Ortodoncista" le dé una mano.

En 3M nos preocupamos por brindar una buena experiencia no solo para usted, sino también para sus pacientes. Por ello, creamos esta nueva herramienta de búsqueda de ortodoncistas que brinda una experiencia móvil intuitiva, guiando a los pacientes a encontrar su consultorio y que ellos puedan reservar citas.

Reconocemos la importancia de promover su práctica y estamos comprometidos a ayudarlo a conducir más pacientes a su consultorio.

Características de la herramienta "Encuentra un Ortodoncista":

Gran experiencia del paciente

Aspecto moderno con enlace al sitio web de su consultorio.

Resumen de los productos 3M que utiliza en su práctica

Aproveche el interés del paciente potencial.

Mapa de ubicación de su consultorio

Es más fácil para los posibles pacientes localizar e identificar los tratamientos que utilizan productos específicos.

Conecte a los pacientes a su consultorio

Hacer que los pacientes se contacten con usted es fácil.

¡Descargue la aplicación 3M™ Clarity™ Smile! Una aplicación diseñada para que el paciente pruebe diferentes aparatos de ortodoncia, y ayuda a conectar a los pacientes con los dentistas que ofrecen ese tratamiento.

3M™ Clarity™ Smile

Nuestra aplicación 3M™ Clarity™ Smile* es una aplicación de realidad aumentada innovadora que permite a los pacientes la oportunidad de ver aparatos de ortodoncia reales de 3M en una imagen en vivo de ellos mismos y encontrar un ortodoncista a través de la herramienta "Encuentra un Ortodoncista". **Consulte con su representante comercial 3M.**

*La aplicación 3M™ Clarity™ Smile está disponible para iPhone X o versiones más recientes.
3M y Clarity son marcas comerciales de 3M. © 3M 2021. Todos los derechos reservados.

Descargar aquí >

Las mejores soluciones a precios únicos.

Vigencia: Enero a abril 2023

3M™ Clarity™ Advanced con 3M™ APC™ Flash-Free

Rendimiento de adhesión excepcional que ahorra tiempo.

Consulta la promoción vigente para tu país

3M™ Clarity™ Advanced con 3M™ APC™ Flash-Free

No requieren ligaduras, lo que puede facilitar los cambios de alambre en comparación con los brackets ligados.

Consulta la promoción vigente para tu país

Kit personalizado

- 10 kits de Brackets Metálicos 3M™ Gemini.
- 40 Tubos Bucales 3M™ Victory Series™ Simple.
- 2 paquetes de 10 arcos de 3M™ Nitinol SE o HA.
- 2 jeringas de 3M™ Transbond™ XT.

Consulta la promoción vigente para tu país

Kit Adhesivo para Fotocurado 3M™ Transbond™ XT

Excelente fuerza de adhesión para reducir la tasa de desprendimientos indeseados. Consistencia adecuada para un correcto asentamiento de los brackets. Fácil remoción de excedentes.

Consulta la promoción vigente para tu país

3M™ Gemini Metal

Brackets metalicos manufacturados por fresado con ganchos integrales y sistema de identificación por colores.

Consulta la promoción vigente para tu país

¿Desea obtener más información?

Haga clic en el país de su interés.

Bolivia · Colombia

Ecuador · Paraguay · Perú

Promociones válidas de enero a abril de 2023 o hasta agotar stock.
Promociones no acumulables con otra ofertas.
Fotografías de referencia.

Sustitución de resinas inyectadas por resinas estratificadas.

<< 3M™ Filtek™ Z350 XT

Antes

Después

Dr. Norbert Frank Puello Reinoso

- Doctor en Odontología, Universidad Autónoma de Santo Domingo.
- Maestría en Rehabilitación Bucal, Pontificia Universidad Católica Madre y Maestra.
- Actualización en Materiales Dentales, ICDE, Colombia.
- Entrenamiento "Train the Trainer" Styleitaliano, Brasil. y entrenamiento en Adhesivos Dentales, Chicago, EEUU.
- Entrenamiento en Biomateriales dentales restauradores, Minnesota, EEUU.
- Docente postgrado Rehabilitación Bucal e Implantes Universidad Iberoamericana.
- Docente Universidad Autónoma de Santo Domingo.
- Miembro de la Asociación latinoamericana de Operatoria Dental y Biomateriales (ALODYB).
- Miembro del Grupo de Odontología Estética y Restauradora (GRUDOER)
- Miembro del Colegio Dominicano de Odontólogos.

Sobre el caso

Caso de paciente femenina de 24 años de edad. Había sido restaurada hace 1 año y 6 meses con la técnica de resina inyectada con resina fluida.

Acudió a consulta, al año fue evaluada y luego de 6 meses decidió hacer el cambio por la urgencia de la resina fracturada.

El desafío

La paciente no estaba satisfecha con los resultados obtenidos a largo plazo, ya que sentía que la resina había cambiado su color y no conservaba el brillo del inicio de ese tratamiento. Se realizó una evaluación de valor de las posibles resinas que se podían utilizar y fotografías como medio de evaluación.

El resultado

Como resultado, pudimos obtener todas las características clínicas y ópticas que una paciente de 24 años pueda tener en su dentición como valor, brillo, textura, periquematias, de acuerdo con lo observado en su dentición natural.

Fig. 1. Fotografía de evaluación.

Fig. 2A. Fotografía superior como evaluación de los planos incisales.

Fig. 2B. Para la eliminación de la resina compuesta se utilizó luz ultravioleta, observando así la fluorescencia de la resina compuesta para su fácil retiro.

Fig. 3. Retiro total de las resinas compuestas de los dientes 11, 12, 21, 22.

Fig. 4. Técnica de aislamiento absoluto. Prueba de guía de silicona con aislamiento absoluto, asegurando así la estabilidad y asentamiento de la misma.

Fig. 5A. Acondicionamiento con ácido fosfórico del sustrato dental.

Fig 5B. Colocación de adhesivo 3M™ Single Bond 2

Fig. 6. Fotopolimerización por 10 segundos con lámpara 3M™ Elipar™ Deep Cure.

Fig. 7. Capa palatina con resina 3M™ Filtek™ Z350 XT Traslúcida Clear CT.

Fig. 8. Capa palatina estabilizada con la guía de silicona palatina.

Fig. 9. Contorno de paredes proximales con resina opacidad esmalte 3M™ Filtek™ Z350 XT A1E.

Fig. 10. Conformación de volumen y saturación con opacidad dentina 3M™ Filtek™ Z350 XT A2D.

Fig. 11. Anatomía de dentina y mamelones utilizando instrumento Fisura de LM Arte.



Fig. 12. Texturización de resina opacidad esmalte A1E 3M™ Filtek™ Z350 XT con pinceles.

Fig. 13. Brillo final con pasta diamantada y cepillo de pelos de cabra.

Fig. 14. Textura vertical con fresa diamantada, creando naturaleza en resina compuesta.

Fig. 15 - 16. Resultado final con acabado y pulido con 3M™ Sof-Lex™ Diamond.

Ciencia.
Aplicada a la vida.™

Lleve su práctica al siguiente nivel, con:

3M™ Filtek™ Z350 XT

Restaurador Universal

36 tonos — Coincide con la Guía de tonos VITA® Classical.

4 opacidades — Translúcido, Esmalte, Cuerpo, Dentina

8 tonos principales — A1B, A2B, A3B, A3.5B, B1B, B2B, C1B, C2B

La confiable tecnología dental de 3M proporciona una estética excepcional:

- Retención de pulido
- Resistencia al desgaste
- Fuerza excepcional

Ver más:

Bolivia · Ecuador · Colombia · Paraguay · Perú

Simplificación de una restauración con caja proximal

Dr. Alfonso Fierro Velázquez

- Cirujano Dentista de la Universidad Autónoma de Ciudad Juárez 1998-2003.
- Diplomado de Odontología Estética y Restauradora 2012.
- Diplomado de Odontología Estética Restauraciones Indirectas 2016 Dr. Calixto.
- Certificación Style Italiano – Chile 2019.
- Práctica privada orientada en la odontología estética, restauradora y preventiva.
- Socio fundador del Centro de estudios y educación continua Cd Juárez.
- Presidente de la Academia Mexicana de Operatoria dental y Biomateriales 2016-2021.
- Socio de la Asociación Latinoamericana de Operatoria Dental y Biomateriales 2015 -2021.
- Conferencista nacional e internacional.
- Dictante de cursos, conferencias y mesas clínicas con temas de odontología estética, planeación protésica, tallados dentales, tomas de impresión, fotografía dental, resinas compuestas.

<< 3M™ Filtek™ Z350 XT Restaurador Universal

<< 3M™ Filtek™ One Bulk Fill Restorative

Antes

Después

Sobre el caso.

Paciente que acude refiriendo sensibilidad a los cambios térmicos en la zona de los molares superiores izquierdos y en donde se encuentran restauraciones de resina que deberán reemplazarse. Analizando nos encontramos con restauraciones múltiples de tipo complejo que ameritan agilidad, funcionalidad y estetica.

El desafío.

Las restauraciones con cajas proximales representan un verdadero desafío para el clínico, pues tanto la delimitación del contorno de la pared proximal como la profundidad de la caja, son aspectos relevantes al momento de determinar el éxito de la misma. Las ventajas que nos puede proporcionar la resina bulk al colocarla en una capa de 5mm y ser más sensible a la luz, nos da garantía de polimerización. Todo esto aunado con la estratificación de las resinas 3M™ Filtek™ Z350 XT, nos ofrece la estética adecuada para lograr el éxito total.

Fig. 1. Situacion inicial de las restauraciones de las piezas primer y segundo molar.

El resultado.

La posibilidad de reunir las cualidades de estos dos sistemas nos ofrece el poder trabajar de manera más rápida las restauraciones múltiples complejas sin sacrificar la parte estética de las mismas, logrando así un resultado estético y funcional.

Fig. 2. Condición de las preparaciones después del aislamiento y el retiro de las restauraciones previas, en donde podemos observar una caja proximal con relativa profundidad.

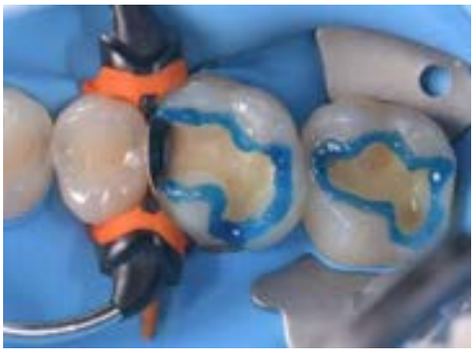

Fig. 3. Grabado selectivo del esmalte con ácido grabador 3M™ Scotchbond™ Universal Etchant por 15 segundos.

Fig. 4. Lavado del ácido grabador con bastante agua por 15 segundos.

Fig. 5. Aplicación activa de una sola capa de adhesivo 3M™ Single Bond™ Universal en todas las superficies que irán adheridas.

Fig. 6. Adelgazamiento de la capa de adhesivo con aire seco y limpio por 15 segundos.

Fig. 7. Polimerización de la capa de adhesivo con lampara 3M™ Elipar™ Deep Cure.

Fig. 8. Colocación de la capa no mayor de 5mm de resina 3M™ Filtek™ One Bulk Fill Restorative en toda la parte profunda de las preparaciones, condensando correctamente en la caja proximal y elaborando surcos como nichos para la caracterización con tintes, seguido de la correcta polimerización.

Fig. 9. Colocación de tintes marrón y ocre en los nichos previamente diseñados.

Fig. 10. Confección de las capas superficiales de las cúspides vestibulares del primer molar con la resina opacidad body 3M™ Filtek™ Z350 XT Restaurador Universal seguidos de la adecuada polimerización.

Caso Clínico II

Fig. 11. Capas superficiales de resina opacidad body 3M™ Filtek™ Z350 XT correspondientes a las cúspides palatinas del primer molar.

Fig. 12. Continuación de la confección de la capa superficial de las cúspides palatinas del segundo molar con resina opacidad body 3M™ Filtek™ Z350 XT.

Fig. 13. Terminamos las restauraciones con las capas palatinas del segundo molar con la misma resina opacidad body 3M™ Filtek™ Z350 XT.

Fig. 14. Estado de las restauraciones al retirar los aditamentos que delimitan la pared proximal.

Fig. 15. Situación final del caso en donde observamos una verdadera integración de las restauraciones a la condición natural de los dientes.

3M
Filtek™

3M™ Filtek™ One Bulk Fill Restorative

Ahora, la colocación de resinas de relleno en bloque puede ser *más estética*.

- Mayor opacidad para una estética mejorada.
- Disminución de estrés para permitir hasta 5mm de fotocurado.
- Excelente adaptación y manejo.
- Colocación rápida y sencilla de hasta 5mm en un solo paso.

Usted lo eligió por su rapidez. Ahora es más estético también.

Ver más:

Bolivia Ecuador Colombia Paraguay Perú

3M Ciencia.
Aplicada a la vida.™

Camino al éxito

Soluciones Restaurativas Directas

En restauraciones directas, domine retos complejos y obtenga:

- Rendimiento
- Productividad
- Rentabilidad

> Quiero dominar la técnica

Ver más:

Bolivia Ecuador Colombia Paraguay Perú

Desmitificando la cementación:

Domine los principios vitales que todo odontólogo debe conocer.

Prof. Jan-Frederik Güth

DMD, PhD | MúnichJan-Frederik Güth

- Ocupa el cargo de Director Adjunto del Departamento de Prostodoncia en el Hospital Universitario de la Universidad Ludwig-Maximilians de Múnich. ç
- Obtuvo su doctorado en medicina en 2008 y su título de posdoctorado en "Lectura Qualification" en 2014 en la misma Universidad.
- En 2013 fue investigador visitante en la Universidad del Sur de California (con Pascal Magne) y especializado en Prostodoncia (DGPro, la Asociación Alemana de Prostodoncia) e Implantología (especialmente Implant Prosthetics; DGI).
- Su principal campo de atención e investigación son la tecnología de impresión digital y los flujos de trabajo, CAD/CAM, estética y materiales protésicos.

Las últimas décadas han visto una enorme cantidad de cambios en los tratamientos dentales, especialmente en el campo de las restauraciones indirectas, catalizadas por nuevos y numerosos materiales del color del diente, protocolos adhesivos, una tendencia continua hacia las restauraciones monolíticas y la aceleración general de ciclos de desarrollo. Por otro lado, la creciente presión económica y los requerimientos de higiene- particularmente en el contexto de una pandemia pueden ser observados en la rutina clínica del día a día. Todo esto ha llevado a una creciente complejidad en nuestra profesión, en este contexto, la prevención de fallas "Simples" es nada pero hay una urgente necesidad de simplificación, con el propósito esencial de elevar la calidad de nuestro trabajo y hasta el beneficio de nuestros pacientes.

Para ayudar a navegar el complejo campo de la cementación de restauraciones indirectas, este artículo explicará los principios básicos, resume los hechos más importantes y describe posibles dificultades clínicas y su prevención – con el objetivo de simplificar nuestra rutina diaria.

El procedimiento de cementación tiene un papel crítico y decisivo en el flujo de trabajo indirecto, y sus muchas variables pueden hacer que la toma de decisiones sea compleja.

Por un lado, hay sólo “un intento” para colocar con precisión la restauración; Por otro lado, el modo de cementación podría afectar la longevidad de las restauraciones dentales indirectas, además de otros factores.

En las últimas décadas, el proceso de desarrollo se ha acelerado, especialmente en lo que respecta a cementos resinosos adhesivos, pero también para cementos autoadhesivos.

Además de las mejoras de calidad de los materiales en sí mismos, también fueron adaptados a los materiales de restauración recientemente disponibles, y desarrollados hacia un manejo clínico más fácil y una técnica de menos sensibilidad.

Por otro lado, este rápido desarrollo condujo a cierta confusión en el mercado con respecto a los "hacer y "no hacer" del manejo clínico, especialmente cuando se trata de unión adhesiva de restauraciones indirectas. Y por supuesto, cuanto más complejas sean las opciones disponibles y los materiales, más difícil es tomar la “decisión correcta” con respecto al pretratamiento, procedimiento de cementación y materiales aplicados. Para tomar la "decisión correcta" con respecto al tratamiento previo, el procedimiento de cementación y materiales aplicados.

Generalmente, el propósito de un cemento es establecer una retención confiable, para rellenar y sellar el espacio entre diente pilar y restauración, y proporcionar adecuadas propiedades ópticas con los materiales aplicados cuando el color del diente es translúcido. Además, la indicación es la Factor decisivo para seleccionar el modo de cementación.

Esto significa que múltiples factores influyen en nuestra decisión. Estos se pueden dividir en: restauración, asociados al material, relacionados con el cemento y variables clínicas.

Tenga en cuenta: Las reglas y recomendaciones de este artículo se refieren a clases de materiales genéricos. Aunque siguiendo las instrucciones de uso de muchos de los productos disponibles en el mercado, las pautas pueden diferir para marcas y productos específicos disponibles hoy o en el futuro. Consulte siempre las instrucciones de uso del fabricante.

Para la elección del modo de cementación, múltiples parámetros deben ser considerados de una manera estructurada, especialmente cuando se planea un procedimiento adhesivo. Sino sea honesto, ¿podemos realmente pasar por todos estos parámetros durante nuestro proceso de decisión?

O ¿podría ser más realista averiguar los parámetros clave más relevantes para evitar errores graves que puedan comprometer la calidad y longevidad de las restauraciones indirectas?

Restauración

- Material de restauración
- Ajuste de restauración
- Diseño de restauración
- Posible pretratamiento

Cemento

- Viscosidad
- Biocompatibilidad
- Potencial adhesivo
- Solubilidad/disolubilidad
- Absorción de agua
- Estabilidad del color
- Propiedades de manejo
- Propiedades de polimerización
- Propiedades estéticas
- Radiopacidad

Variables Clínicas

- Oclusión
- Diseño de preparación
- Control de humedad
- Material de construcción
- Diente/pilar
- Movilidad dental
- Rugosidad de la superficie
- Ubicación del diente
- Grado de destrucción del diente
- Posición de margen: *Subgingival, visibilidad, limpieza, esmalte/dentina*

Fig. 1. Parámetros que influyen en la selección del procedimiento de cementación.

¿Adhesiva o convencional?

Tanto los procedimientos convencionales como los adhesivos tienen ventajas y limitaciones que deben ser consideradas y equilibradas con los prerrequisitos clínicos. Entre los dos, los cementos de resina compuesta autoadhesivos ofrecen una solución inteligente alternativa con varias propiedades favorables: buena fuerza de unión que se combina con una ventaja significativa de manejo en comparación con los cementos de resina que requieren un agente de unión separado. Esto conduce a una reducción de sensibilidad de la técnica, y facilita significativamente la aplicación clínica de procedimientos adhesivos para una amplia gama de indicaciones[1]. La Figura 2 muestra tres diferentes técnicas de cementación y compara las propiedades importantes.

En general, los parámetros más relevantes de decisión para un procedimiento de cementación adhesivo versus convencional son: el material de restauración, la geometría de la preparación y la posibilidad de control de la humedad. Desde el punto de vista del material, materiales más débiles con una resistencia a la flexión por debajo de 350 MPa, como las cerámicas de silicato, generalmente hay que colocarlo con cemento de resina adhesivo.

Propiedades del cemento	Cemento convencional	Cemento de resina auto - adhesivo	Cemento de resina - adhesivo
	(Ejemplo: Fostato de zinc, iónomero de vidrio y cementos de iónomero de vidrio modificado con resina)		*(Más adhesivo separado)*
Fácil de usar	+ +	+	–
Adhesión a la estructura dental	–	+	+ +
Tolerancia a la humedad	+ +	+	–
Resistencia frente a la solubilidad en medio oral	– –	+	+ +
Liberación de fluoruro	+ +	–	– –

Fig. 2. Comparación de propiedades de los cementos convencionales, cementos de resina autoadhesivo y cementos de resinas adhesivo.

Fuente: *Calificación de los odontólogos de "Success Simplified".*

+ + Muy alto + Alto
– – Muy Bajo – Bajo

Para un procedimiento de cementación convencional con un cemento de ionómero de vidrio, el muñón del diente preparado debe ofrecer una forma adecuada de retención y resistencia. La preparación del diente es de 3 mm o más, cuando se establece un ángulo de convergencia (superficies opuestas) entre 4° y 10°, y cuando la preparación final se realiza con una fresa de diamante gruesa[4]. Si no se pueden cumplir esos parámetros y se desea la cementación convencional, se requiere establecer unos parámetros en la preparación para crear una retención y unión adecuadas, para cumplir los parámetros respectivos en la preparación. Sin embargo, esto parece ocurrir raramente en la práctica, según un estudio que informa que el ángulo de convergencia promedio para restauraciones de coronas completas CAD/CAM de más de 26°, muestra que más de 2/3 de las preparaciones son demasiado cónicas.[5] En este contexto, un procedimiento de cementación autoadhesivo o adhesivo podría ser la alternativa más segura, pero generalmente no compensa la geometría de preparación inadecuadas.[6] Además, la posibilidad de usar la técnica adhesiva permitiendo una geometría en la preparación conservadora, que permiten conservar la estructura del diente,[7] [8]con restauraciones indirectas mínimamente invasivas y estrategias de tratamiento innovadoras.[9] [10]

Principios básicos para la adhesión:

¿Qué necesito saber sobre la aplicación del adhesivo en restauraciones indirectas?

Una vez que se toma la decisión de un procedimiento adhesivo, hay algunos principios básicos que se deben comprender. Estos ayudarán a que la unión adhesiva de restauraciones indirectas sea un proceso seguro y confiable y facilitarán nuestras decisiones. Básicamente, podemos distinguir tres factores:

1. **Pretratamiento y acondicionamiento de la restauración en función del material.**
2. **Los componentes y el mecanismo de union.**
3. **El acondicionamiento del diente.**

En cuanto a la restauración, existen básicamente tres opciones de pretratamiento: Grabado con ácido fluorhídrico (5%), arenado con partículas de óxido de aluminio o adición de una capa de silano en la superficie interna de la restauración (silicatización).

Para cada una de estas opciones, el objetivo es permitir una unión química entre el material de restauración y el cemento de resina, que puede estar mediada por silano, monómeros a base de fosfato (p. ej., MDP) o monómeros activos. En el lado del diente, el pretratamiento depende de la función y la química del adhesivo aplicado, y se puede aplicar con una técnica de grabado total, grabado selectivo o autograbado.

Las decisiones específicas se describen en las siguientes secciones.

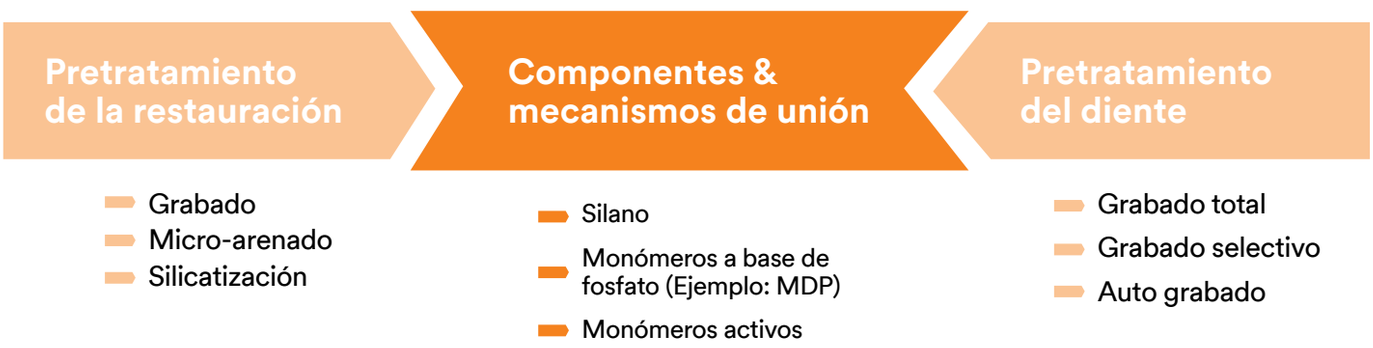

Fig. 3. Visualización simplificada de opciones para el acondicionamiento de la restauración, los componentes adhesivos y el propio mecanismo, además del acondicionamiento en la superficie del diente.

En nuestra próxima publicación no te pierdas la parte II de esta interesante crónica, continuaremos descubriendo puntos importantes de este tópico, donde abordaremos el pretratamiento de le restauración, pasos de la colocación del adhesivo, como evitar la contaminación de la superficie , entre otros.

References: **1-** Kauling, AEC, Liebermann A, Güth JF. 15 years of self-adhesive resin-based cements. Eur J Prosthodont Rest Dent 2018: special issue 7-16. Doi: 10.1922/EJPRD_01790Kauling10. **2-** Trier AC, Parker MH, Cameron SM, Brousseau JS. Evaluation of resistance form of dislodged crowns and retainers. J Prosthet Dent 1998;80:405-409. **3-** Weed RM, Baez RJ. A method for determining adequate resistance form of complete cast crown preparations. J Prosthet Dent 1984;52:330-334. **4-** Edelhoff D, Özcan M, TO what extend does the longevity of fixed dental prostheses depend on the function of the cement? Working group 4 materials:cementation. Clin Oral Impl Res 2007:18(suppl. 3):193-204. Doi: 10.1111/j.1600-0501.2007.01442. **5-** Güth JF, Wallbach J, Stimmelmayr M, Gernet W, Edelhoff D. Computer Aided Evaluation of Preparations for CAD/CAM-fabricated All-Ceramic-Crowns.Clin Oral Invest 2013; 17(5): 1389-95. PMID: 22868825. **6-** Kern M. Misserfolge vermeiden – adäquate Retentions- und Widerstandsform von Brückenpfeilern. Quintessenz 2011;62:1017-1023. **7-** Edelhoff D, Sorensen JA. Tooth structure removal associated with various preparation designs for anterior teeth. J Prosthet Dent 2002;87(5):503-509. **8-** Edelhoff D, Sorenson JA. Tooth structure removal associated with various preparation designs for posterior teeth. Int J Periodontics and Restorative Dent2002; 22(3):241-249. **9-** Edelhoff D, Liebermann A, Beuer F, Stimmelmayr M, Güth JF. Minimally invasive treatment options in fixed prosthodontics. Quintessence Int 2016;47(3):207-216. **10-** Kern M, Passia N, Sasse M, Yazigi C. Ten-year outcome of zirconia ceramic cantilever resin-bonded fixed dental prostheses and the influence of thereasons for missing incisors. J Dent 2017;65:51-55. **11-** Kern M, Barloi A, Yang B. Surface Conditioning Influences Zirconia Ceramic Bonding. J Dent Res2009; 88(9):817-822. **12-** Özcan, Mutlu. (2015). Intraoral Repair Protocol for Chipping or Fracture of Veneering Ceramic in Zirconia Fixed Dental Prostheses. The journal of adhesivedentistry. 17. 10.3290/j.jad.a34175. **13-** Da Rosa WLO, Piva E, Da Silva AF. Bond strength of universal adhesives: A systematic review and meta-analysis. J Dent 2015;43(7): 765-776.

3M Ciencia.
Aplicada a la vida ™

En restauraciones indirectas, **es un reto decidir entre las múltiples técnicas y protocolos.**

Los procedimientos de restauración indirecta son **extremadamente complejos.**

Un protocolo para restauración indirecta puede llevar más de **¡60 pasos!**

Seleccione la forma más sencilla posible

que garantice resultados fiables.

Conozca y aplique en su consultorio los 7 pasos de:

Success Simplified

Protocolos de éxito para restauraciones indirectas

1. Selección del material
2. Base de la restauración
3. Diseño de la preparación
4. Temporalización
5. Toma de impresiones
6. Cementación
7. Mantenimiento

Ver más:

Bolivia Ecuador Colombia Paraguay Perú

Cementación Adhesiva con 3M™ RelyX™

<< 3M™ RelyX™ Ultimate Clicker™

Dr. Gilbert Jorquera Rivera

- Odontólogo
- Especialista en Implantología Oral Universidad de Chile
- Magíster en Gestión Educacional Universidad Europea de Madrid
- Profesor Asociado Facultad de Odontología Universidad de los Andes
- Coordinador Diplomado Estética en Rehabilitación Oral Universidad de los Ándes
- Autor de publicaciones científicas en el área de Odontología Restauradora.

Sobre el caso.

El uso de cerámicas para soluciones estéticas y funcionales en el sector posterior ha traído nuevos desafíos como el rol del agente de cementación en la integración adhesiva de las restauraciones cerámicas, sobre todo con el aumento del uso clínico de distintos tipos de cerámicas, la mayoría con el auge de los sistemas CAD/CAM *Chairside*.

Antes

Después

El desafío.

Integrar el sustrato dentario con una cerámica a través de un cemento que permita una unión simple, fuerte, exitosa y estable en el tiempo.

El resultado.

3M™ RelyX™ Ultimate nos permite un tiempo clínico eficiente, una técnica simple para eliminar tranquilamente los excesos y lograr una integración adhesiva estable y resistente en el tiempo, cumpliendo así con todas las expectativas de un clínico exigente.

Fig. 1. Situación Inicial de un diente posterior con restauración defectuosa.

Fig. 2. Eliminación de restauración defectuosa para tomar decisión clínica de tratamiento.

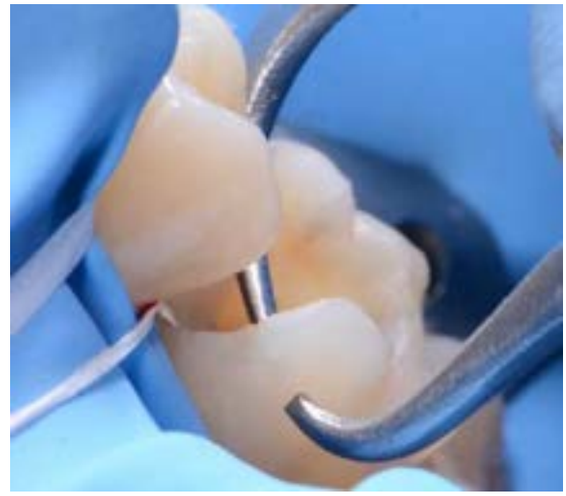

Fig. 3. Al revisar la extensión y el remanente de las paredes se decide hacer una restauración indirecta de cerámica feldespática con refuerzo de cristales de disilicato de litio (Emax).

Fig. 4. Antes del tallado se realiza protocolo adhesivo y reconstrucción del diente con 3M™ Filtek™ Bulk Fill Flow.

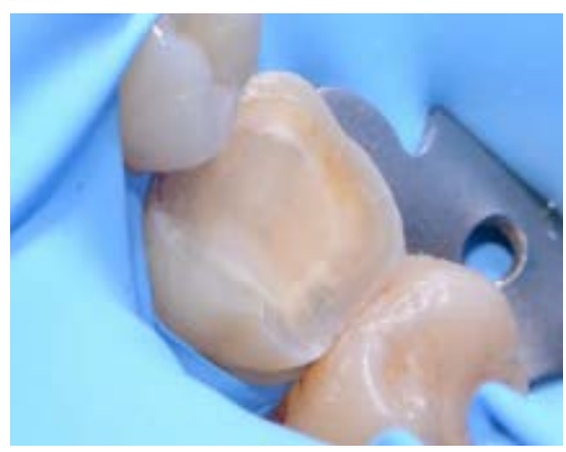

Fig. 5. Preparación dentaria para restauración posterior pensado en restauración adhesiva con sistema CAD/CAM *Chairside*.

Caso Clínico III

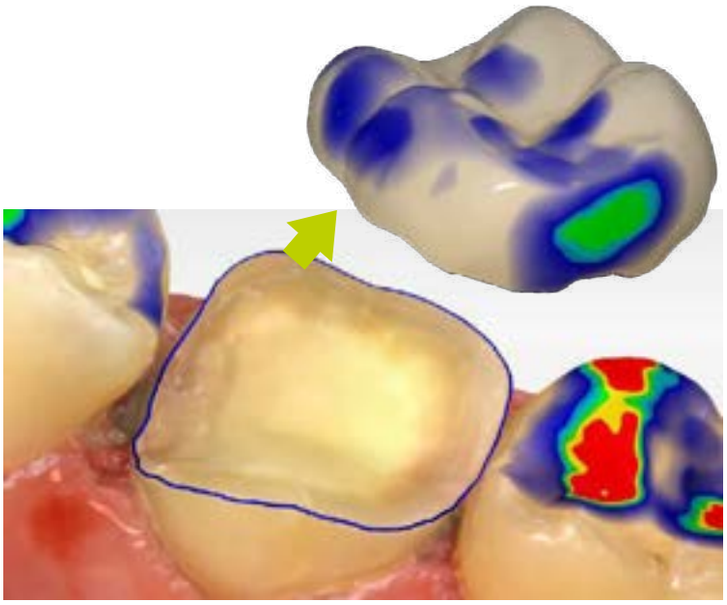

Fig. 6 y fig 6B. Escaneado digital y diseño de restauración cerámica con software CAD/CAM.



Fig. 7. Posterior a la confección de la restauración, fue sometida al proceso de cristalización y glaseado simultáneamente.

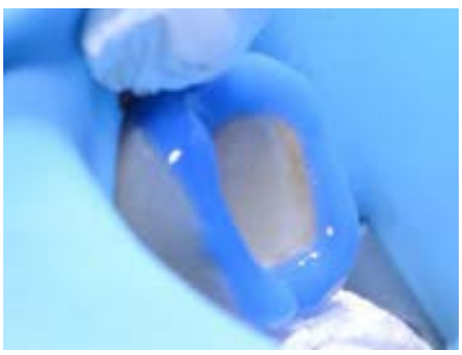

Fig. 8. Grabado selectivo en esmalte con ácido ortofosfórico por 15 segundos del sustrato dentario.

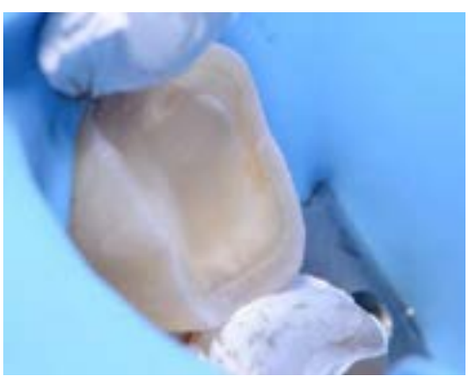

Fig. 9. Lavado con agua por 60 segundos y secado.

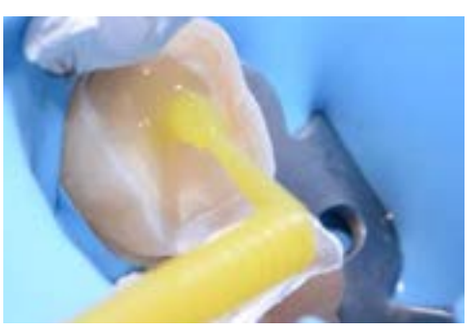

Fig. 10. Aplicación enérgica de 3M™ Single Bond™ Universal en toda la superficie y posterior secado sin fotopolimerizar.

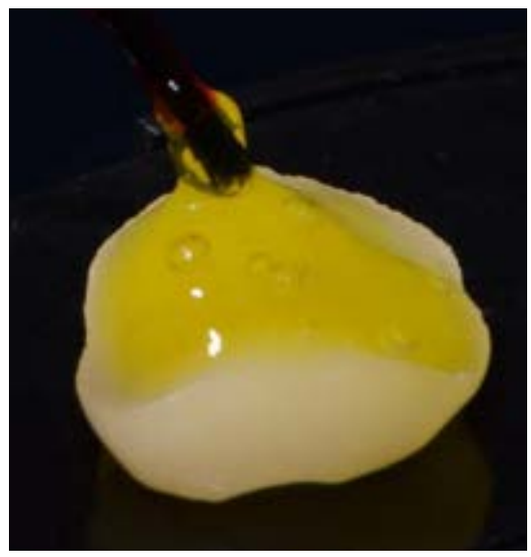

Fig. 11A. Grabado del interior de la restauración con ácido fluorhídrico por 20 segundos.



Fig. 11B. Lavado profuso con agua por 15 segundos y secado.

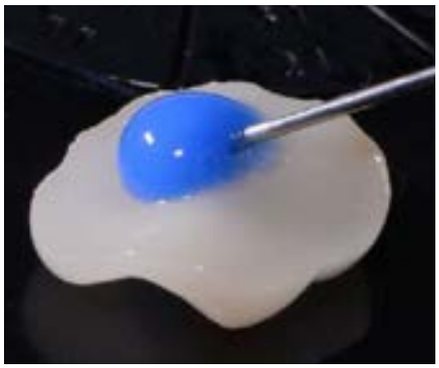

Fig. 12A. Limpieza de la superficie para eliminar restos cerámicos con ácido ortofosfórico por 20 segundos.

Fig. 12B. Lavado con agua por 15 segundos y secado.

Fig. 12C. Aplicación de 3M™ Single Bond™ Universal por 20 segundos y secado por 5 segundos.

Fig. 13A. Dosificación de 3 medidas de 3M™ RelyX™ Ultimate en su presentación de Clicker™.

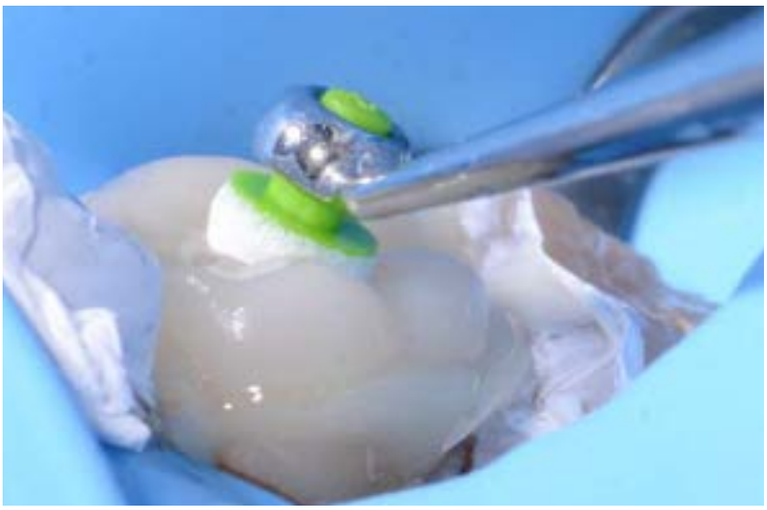

Fig. 13B. Posicionamiento de restauración en el diente.

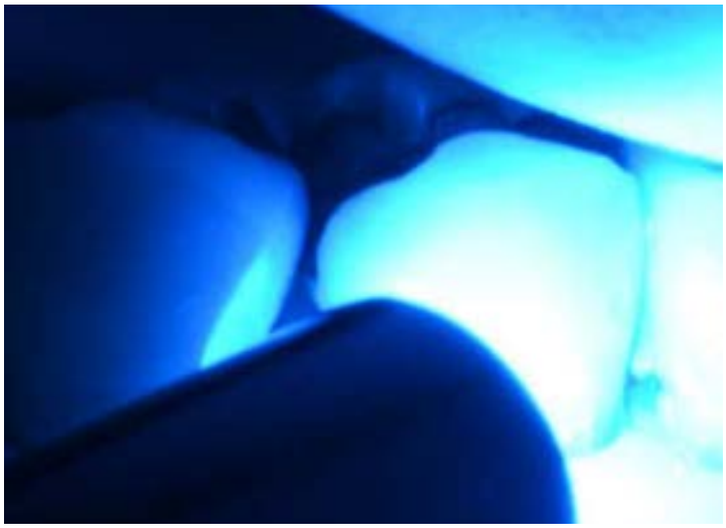

Fig. 14. *Tack Cure* de polimerización de 2 segundos, para retiro de excesos y fotopolimerización por 20 segundos por cada cara de la restauración con lámpara 3M™ Elipar™ DeepCure.

Fig. 15. Situación final al retiro de la aislamiento absoluta.

Ciencia.
Aplicada a la vida.™

3M™ RelyX ™ Ultimate
Cemento de Resina Adhesiva

Resistencia extrema.

Logre gran fuerza de adhesión con menos pasos de trabajo.

Cuando necesite un buen desempeño adhesivo, con un sistema adhesivo de fácil manejo, elija 3**M™ RelyX™ Ultimate** en combinación con 3M™ Single Bond™ Universal.

3M™ RelyX™ Ultimate Clicker™

Ver más:

Bolivia Ecuador Colombia Paraguay Perú

Cemento de polimerización dual con maxima resistencia | **Buen sellado marginal** | **Alta estabilidad de color y fluorescencia para una estética natural**

Postes de vidrio personalizados seguidos por corona libre de metal

3M™ RelyX™ >> Universal >>

3M™ Scotchbond™ Universal Plus >>

Prof. Marcos A Fadanelli

- Especialista y Maestría en Dentística Operatória, São Leopoldo Mandic, Campinas, SP, Brasil.
- Profesor de Dentística Operatória I y II, FSG, Caxias do Sul, RS, Brasil.
- Clínica privada, Caxias do Sul, RS, Brasil

Sobre el caso.

Paciente hombre de 42 años con una fractura de la corona del segundo premolar inferior izquierdo. El diente presentaba un tratamiento de canal satisfactorio. El canal fue preparado, limpio y customizado para recibir un poste de vidrio, cementado con 3M™RelyX™ Universal. Después, el núcleo de relleno fue hecho con resina compuesta, utilizando como adhesivo 3M™ Scotchbond™ Universal Plus. La corona ha sido hecha en e.max (Ivoclar™ Vivadent), para la restauración definitiva.

El desafío.

En ese tipo de situación clínica, es muy importante conocer los procedimientos adhesivos en canales radiculares, así como customizar el poste de vidrio, a fin de que se obtenga una capa delgada y homogénea del cemento resinoso.

El resultado.

Con solamente un adhesivo y un cemento resinoso, fue posible conducir todos los procedimientos adhesivos requeridos en ese caso clínico.

Antes

Después

Fig. 1. Situación inicial con la corona destruida.

Fig. 2. Aislamiento absoluto y preparo del canal. Solamente el material del relleno del canal fue removido. Las paredes del canal no deben ser desgastadas.

Fig. 3. Antes de la aplicación de la resina compuesta, el poste de vidrio debe ser limpio con alcohol y una capa de silano debe ser aplicada. 3M™ Scotchbond™ Universal Plus fue utilizado cómo silano.

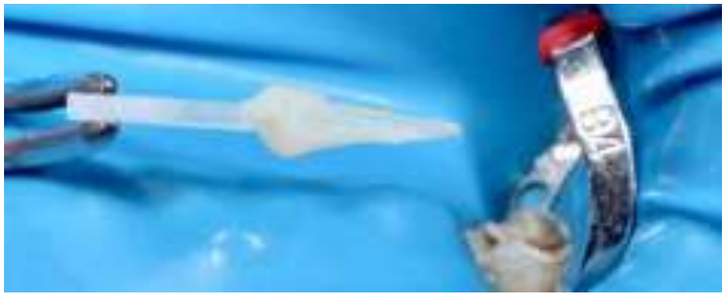

Fig. 4. Aspecto del poste de vidrio después de la técnica de customización con resina compuesta. Observe el formato interno del canal expresado por el conjunto de resina y poste.

Fig. 5. El canal radicular fue limpio con un micro pincel para canal, con piedra pómez y agua. De este modo, no hay ninguna interferencia de otros químicos con el cemento resinoso.

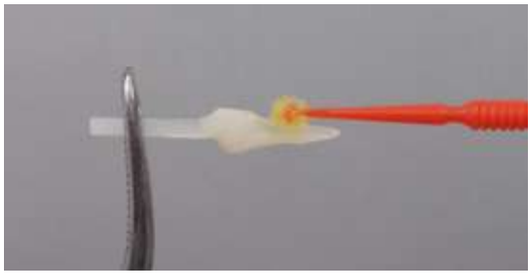

Fig. 6. Antes de cementar el poste, una capa de 3M™ Scotchbond™ Universal Plus fue aplicada en la superficie, y el solvente evaporado con un jato de aire.

Fig. 7. Momento de la aplicación del cemento resinoso 3M™ RelyX™ Universal con auxilio de la punta endodóntica.

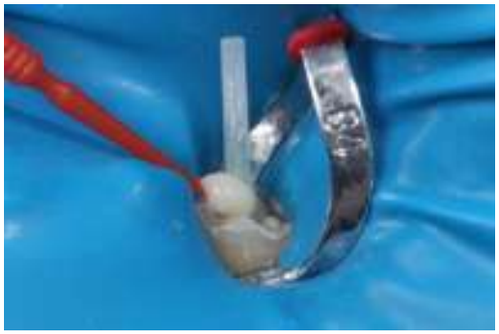

Fig. 8. Después de posicionar el poste customizado dentro del canal radicular, lo exceso del cemento es removido con un micro pincel. Todo el conjunto debe ser fotocurado.

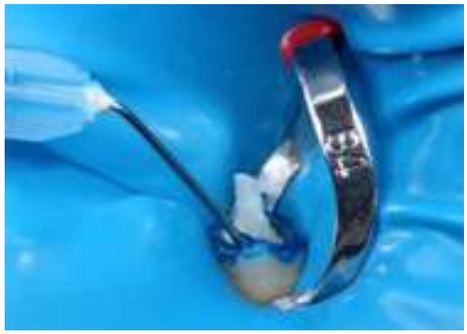

Fig. 9. Cortar el poste, proseguir con condicionamiento selectivo del esmalte.

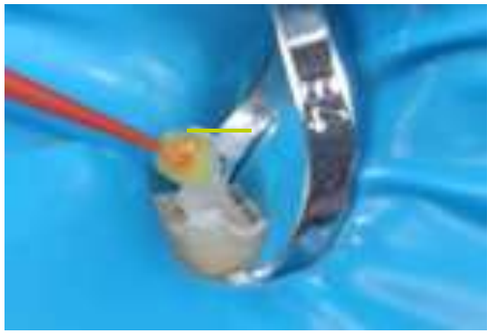

Fig. 10. Lavar, secar, aplicar el adhesivo 3M™ Scotchbond™ Universal Plus, evaporar el solvente y fotocurar.

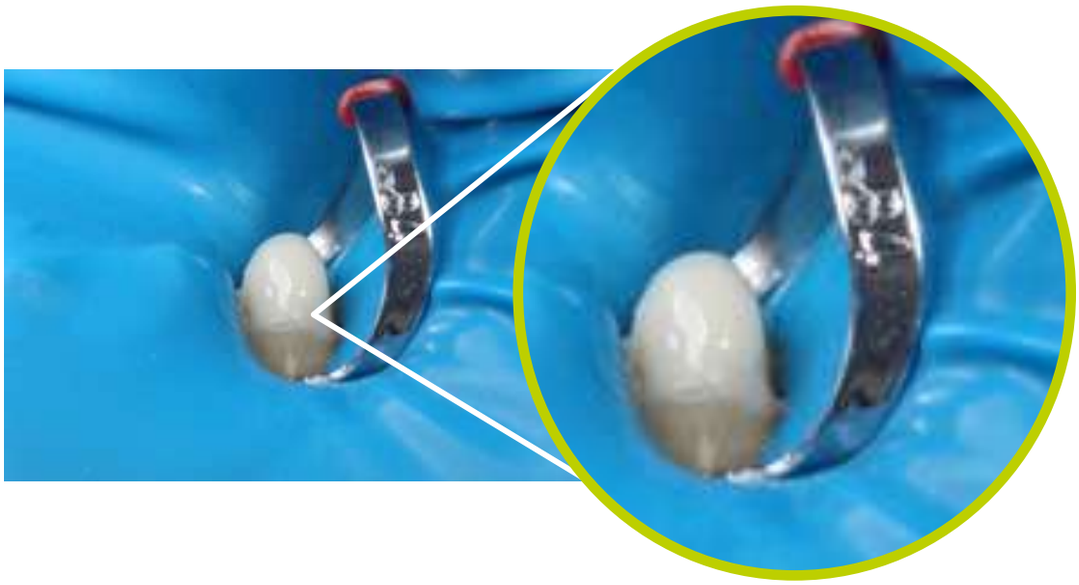

Fig. 11. Resina compuesta 3M™ Filtek™ Z350 XT es utilizada para confeccionar el núcleo de relleno de la preparación.

Fig. 12. Situación clínica después del preparo dental para recibir una corona libre de metal.

Fig. 13. Aspecto clínico final después de cementar la corona en e.max (Ivoclar™ Vivadent) con 3M™ RelyX™ Universal Cemento Resinoso.

Ciencia.
Aplicada a la vida.™

3M™ RelyX™ Universal
Cemento de Resina

Mayor adhesión, menor desperdicio.

- Jeringa revolucionaria automix de 3M con nuevo diseño, para un menor desperdicio.
- Jeringa higiénica con válvula de autocierre.
- Fácil remoción de excesos.
- Alta resitencia adhesiva en su modo autoadhesivo.
- Alta resistencia de unión a todos los sustratos en su modo adhesivo.

Ver Más ▸

3M

Clinpro™

Productos de Cuidado Oral

3M™ Clinpro™ White Varnish

Soluciones en prevención y protección
para sonrisas sanas y bellas.

Protección con apariencia estética.

- Deja un cubrimiento de larga duración.
- Libera flúor, calcio y fosfato hasta por 24 horas.

Ver más:

Bolivia Ecuador Colombia Paraguay Perú

Uso de barnices de flúor en la prevención.

Se estima que 2.300 millones de personas padecen caries en el mundo[1].
¿Sabes cómo puedes actuar para reducir este número?

Dra. Caroline Miyazaki
3M SAE Mgr Brasil

Una de las mejores formas de tratar al paciente es empezar por la prevención, optando siempre por la mínima intervención. Sin embargo, ¿sabe el paciente lo que es un alto riesgo de caries, conoce todos los cuidados necesarios y sigue todas sus recomendaciones para evitarlo?

En este momento, muchas personas, en busca de una vida sana, piensan que un simple *shot* en la mañana de limón y el consumo de barritas de cereales, es beneficioso para el organismo. Sin embargo, no saben que esto puede ser dañino para sus dientes. Otras personas desconocen que algunos medicamentos sistémicos pueden reducir el flujo salival, lo que también tendrá un impacto negativo en la remineralización dental, aumentando el riesgo de caries. Hay padres a los que no les importa tanto los dientes deciduos, pero no se imaginan cómo la mala salud bucal en la niñez puede afectar la vida adulta.

Algunas personas incluso saben que comer un dulce a media tarde y beber bebida energética con vodka el fin de semana puede ser perjudicial para sus dientes, pero no quieren cambiar su estilo de vida.

Podemos intentar cambiar los hábitos, pero sabemos que es difícil.

Es en este momento que entra el odontólogo, para concientizar al paciente sobre la importancia de la indicación del flúor sobre el riesgo de caries y su **prevención**.

3M™ Clinpro™ White Varnish

Tips:

No es necesario aislar los dientes antes de la aplicación.

Aplicar en modo barrido en la boca de los dientes del paciente. Pídele que pase la lengua por todas las superficies.

El paciente debe saber que el flúor es recomendado por la OMS, ADA, CDC, FDA y EPA, con el debido cuidado según la edad. Informe y muéstrele a su paciente las opciones disponibles[2], como cremas dentales, enjuagues bucales y la aplicación de flúor en barniz.

El enfoque de este artículo, en una revisión sistemática, mostró en el barniz de flúor una fuerte tendencia a revertir las lesiones cariosas iniciales en los dientes primarios y permanentes[3]. Dentro del portafolio de 3M, contamos con **3M™ Clinpro™ White Varnish**.

De fácil aplicación (se puede aplicar sobre la biopelícula, sin necesidad de aislamiento y profilaxis previo de los dientes); además es estético y de agradable sabor.

Contiene 22.600 ppm de flúor con una tecnología que permite su migración a zonas donde la aplicación no tiene fácil acceso, con una fórmula que permite una liberación prolongada de hasta 24 horas, ya que contiene fosfato tricálcico funcionalizado (fTCP), componente que mostró una gran capacidad de remineralización[4], y las lesiones tratadas con este producto mostraron un aumento de la micro dureza superficial y mejor resistencia al ataque de ácidos[5]. El producto también se puede aplicar en pacientes en tratamiento de ortodoncia para protegerlos del riesgo de desmineralización[6].

El barniz es una forma de simplificar los cuidados preventivos, con comodidad y rapidez. Más de 10 años de éxito clínico. Si no lo sabe, ¡pruébelo! Tecnología, prevención y salud bucal en beneficio de sus pacientes, buscando reducir el número de lesiones de caries en el mundo.

1. Estimativa da World Health Organization (WHO) Fact Sheet – Oral Health. Retrieved March 28, 2021: https://www.who.int/news-room/fact-sheets/detail/oral-health. 2. Weyant R.J., Tracy S.L., Anselmo T., Beltran-Aguilar E.D., et al. Topical Fluoride for Caries Prevention: Executive Summary of the Updated. Clinical Recommendations and Supporting Systematic Review. Journal of the American Dental Association. 2013;144(11):1279-1291. 3. Lenzi TL et al. Are topical fluorides effective for treating incipient carious lesions?: A systematic review and meta-analysis. J Am Dent Assoc. 2016 Feb;147(2):84-91.e1. 4. Karlinsey 2009.5. Flanigan PJ, J Dent Res 89, 2010. 6. Montasser MA, El-Wassefy NA, Taha M. In vitro study of the potential protection of sound enamel against demineralization. Progress in Orthodontics 16(12):2015.

¡El barniz tiene capacidad de migración, lo que facilita su aplicación!

¡El color y el sabor son agradables, lo que hace que el procedimiento sea más cómodo!

Nuevas Clínicas de Odontología y Optometría de la Universidad Santo Tomás

La Universidad Santo Tomás Seccional Bucaramanga habilitó un nuevo espacio destinado a los servicios de salud que sobresale por ser el más grande de Latinoamérica. Esta sede está ubicada en el sexto piso del Centro Internacional de Especialistas en el complejo médico del Hospital Internacional de Colombia donde se ofrecen consultas y procedimientos ambulatorios en odontología general, endodoncia, periodoncia, rehabilitación oral, ortodoncia, odontopediatría y cirugía maxilofacial. Éstos son atendidos por odontólogos generales y especialistas de los diferentes programas de salud oral, además de estudiantes y residentes de posgrado, supervisados por profesionales docentes, responsables del proceso de atención en todas las Clínicas de la Universidad Santo Tomás del área metropolitana de Bucaramanga.

Con una inversión que supera los 55 mil millones de pesos, las nuevas instalaciones disponen de: 150 unidades odontológicas, 12 de ellas ubicadas en consultorios VIP; Laboratorio de Producción Dental y Centro de Imágenes Diagnósticas. Además, cuenta con Smile el software adquirido por la Universidad para gestionar la información de las historias clínicas, la gestión administrativa y académica de manera sistematizada al cual se puede acceder desde cualquiera de los 230 equipos de cómputo dispuestos para su consulta.

—

“Es motivo de alegría asistir a este hito de la Universidad Santo Tomás en Santander, con la apertura de estas nuevas clínicas en el Centro Internacional de Especialistas. Celebramos el orgullo que sienten nuestros estudiantes al ser formados en una Universidad que les brinda modernos espacios de práctica. De esta manera, contribuimos a la comunidad santandereana con atención integral, profesional y de calidad que le ofrecemos a cada uno de los pacientes. Al mismo tiempo, este paso consolida la proyección internacional y la responsabilidad social que han caracterizado a la Universidad Santo Tomás en Colombia”, así lo manifestó Fray Oscar Eduardo GUAYÁN PERDOMO, O.P., Rector Seccional.

La institución evidencia la labor y el compromiso social con sus nuevas Clínicas de Odontología y Optometría. Por un lado, los espacios de práctica formativa son adecuados para el fortalecimiento en la preparación académica de sus estudiantes, el desarrollo de docentes y la cualificación de excelentes profesionales. Por otro lado, se prestan servicios en diferentes especialidades odontológicas que impactan positivamente diversos ámbitos de la región y el país.

Durante 50 años, en esta región del país, la Universidad Santo Tomás ha formado excelentes profesionales de la salud en reconocidos programas de pregrado: Odontología, Optometría y Laboratorio Dental y además, en los posgrados de Rehabilitación Oral, Ortodoncia, Periodoncia, Endodoncia, así como la Maestría y el Doctorado en Odontología.

“Estas clínicas están en capacidad de ofertar programas de salud en el área de Odontología y Optometría con el apoyo de un Laboratorio de Producción Dental y un Centro de Imágenes Diagnósticas. A través de servicios de educación continua, con apoyo en innovaciones tecnológicas, se estarán fortaleciendo las competencias de profesionales. Por otra parte, se adelantarán proyectos de Desarrollo Comunitario en articulación con entidades externas privadas y públicas para mejorar e impactar la calidad de vida de la población del área de influencia. Finalmente, se trabajará en proyectos de investigación que impacten la formación de profesionales y la mejora de las técnicas y procedimientos de atención en salud visual y oral”, comentó Margarita María Ayala Cárdenas, Directora Administrativa General de Clínicas.

UNIVERSIDAD SANTO TOMÁS

Las mejores soluciones a precios únicos.

Vigencia: 01 enero - 30 abril 2023 o hasta agotar stock.

3M™ Filtek™ Z350 XT

Resina universal versátil con excelente estética y resistencia.

Consulta la promoción vigente para tu país

Scotchbond™ Universal Plus

Primer adhesivo universal radiopaco.

3M™ Filtek™ Z250 XT

Sistema de resinas microhíbrida para anteriores y posteriores.

Consulta la promoción vigente para tu país

3M™ Filtek™ Z350 XT

Resina universal versátil con excelente estética y resistencia.

Consulta la promoción vigente para tu país

3M™ Single Bond™ Universal

Adhesivo fotopolimerizable de un componente.

RelyX™ Ultimate Clicker

Cemento de resina dual adhesivo en clicker.

Consulta la promoción vigente para tu país

3M™ RelyX™ Universal

Cemento de dos pastas en una jeringa ergonómica con Micro Punta de Mezcla.

Consulta la promoción vigente para tu país

3M™ Filtek™ Z350 XT

Resina universal versátil con excelente estética y resistencia.

Consulta la promoción vigente para tu país

3M® Filtek® Supreme Flowable Restorative

Restaurador fluido con nanotecnología.

3M™ Filtek™ One Bulk Fill Restorative

Composite en Bulk con aumento de opacidad para mejorar la estética.

Consulta la promoción vigente para tu país

¿Desea obtener más información?

Haga clic en el país de su interés.

Bolivia · Colombia · Ecuador · Paraguay · Perú

Promociones válidas de enero a abril de 2023 o hasta agotar stock. Promociones no acumulables con otra ofertas. Fotografías de referencia.

Ciencia.
Aplicada a la vida.™

Catálogo Dental

Un portafolio de productos para una sonrisa perfecta.

Prevención

3M™ Clinpro™ XT Varnish

Barniz de contacto prolongado para alivio inmediato de la sensibilidad

Presentación:
Clicker de 10 g y block de mezcla.

Indicaciones:
3M™ Clinpro™ XT Varnish es un recubrimiento protector de sitios específicos para esmalte y dentina, que ofrece un alivio inmediato a la hipersensibilidad con liberación de flúor y calcio, permanece por un periodo de 6 meses o más.

3M™ Clinpro™ White Varnish

Barniz de flúor (22.600 ppm) con Tri-Calcio Fosfato

Presentación:
Pack de 100 unidosis (0,5 ml de barniz de flúor en cada dosis) disponibles en sabores menta, guinda o melón. Incluye 100 pinceles para aplicación. También disponible en sabor menta el pack de 50 unidosis con pinceles aplicadores dentro del empaque de aluminio y el pack de 24 unidosis que trae 24 pinceles aplicadores.

Indicaciones:
Barniz de flúor que ayuda en la prevención de las caries remineralizando el esmalte dental y brindando protección contra la erosión producida por los ácidos, además de aliviar la sensibilidad.

3M™ Clinpro™ Sellante

Sellante de fosas y fisuras con liberación de flúor y tecnología de cambio de color

Presentación:
- 2 jeringas de 3M™ Clinpro sellante de 1,2 ml.
- 1 jeringa de 3M™ Scotchbond™ grabador de 3 ml.
- 20 puntas de jeringa sellante.
- 24 puntas de jeringa de grabador.

Indicaciones:
Sellante de fotopolimerización de fosetas y fisuras.

3M™ Concise™ Sellante

Sellante de fosas y fisuras de color blanco

Presentación:
- 6 ml de sellante.
- 9 ml de líquido grabador.
- 1 mango aplicador, 60 pinceles.
- Dispensador de mezcla.

Indicaciones:
Sellante de fotopolimerización de fosetas y fisuras.

Ácido Ortofosfórico

3M™ Scotchbond™

Agente de grabado

Presentación:
- Ácido ortofosfórico en jeringas de 3ml. c/u
- 3M Scotchbond.
- Ácido ortofosfórico gel en frasco de 9 ml.

Indicaciones:
Aplicación recomendada para grabado con ácido de esmalte y dentina.

Ionómeros de Vidrio

3M™ Vitrebond™ Plus

Ionómero de vidrio base/liner en clicker

Presentación:
Clicker de 10 g y block de mezcla.

Indicaciones:
3M Vitrebond Plus es una base cavitaria / liner de ionómero de vidrio, fotopolimerizable y en presentación clicker, dispensado más rápido y sencillo, con la mezcla correcta en todo momento.

Fácil de dispensar, fácil de mezclar, fácil de usar.

3M™ Vitrebond™

Ionómero de vidrio base/ liner polvo/líquido

Presentación:
- 9 g de polvo.
- 5,5 ml de líquido.
- Cuchara y block de mezcla.

Indicaciones:
Vidrio ionómero modificado con resina fotocurable, indicado como liner/base bajo composite, amalgama, cerámica y restauraciones metálicas con altas propiedades bacteriostáticas por liberación de Zn y Al.

3M™ Vitremer™

Ionómero de vidrio de restauración de triple curado y colocación en bloque

Presentación:
- Kit 5 g botella en polvo. 2,5 ml de líquido. 2 ml de primer. 2 ml de líquido glaseador para terminado. Puntas aplicadoras con pistones, cuchara, block de mezcla.
- Reposición Líquido en frasco de 8ml. para 3M™ Vitremer™.
- Reposición Puntas y Pistones (50 unidades).
- Pistola dispensadora.
- Disponible en tonos A3 y Pediátrico.

Indicaciones:
Reconstructor de muñones/restaurador, restaurador de clases III y V, restauración clases I y II en dientes temporales, reconstructor geriátrico y Base/ liner cavitario.

3M™ Ketac™ N100

Ionómero de vidrio de restauración con nanotecnología y mayor estética

Presentación:
Kit clicker 12 g color A3 + Primer 6,5 ml + 10 puntas y pistones de dispensación.

Indicaciones:
- Restauraciones de dientes primarios. Pequeñas restauraciones Clase I. Restauraciones Clase III y V.
- Restauraciones temporales. Defectos de relleno y cortes. Técnica sándwich.
- Reconstrucción de muñones (con 50% de estructura dental remanente).

Adhesivos

3M™ Ketac™ Molar EasyMix

Ionómero de vidrio de restauración y A.R.T

Presentación:

Kit Tono A3 con Polvo de 12,5 g y líquido 8,5 ml. Cuchara, block de mezcla.

Indicaciones:

Terapia de obturación convencional: como base para restauraciones de resina compuesta de una o de varias superficies. Reconstrucción de muñones. Obturaciones de dientes temporales. Obturaciones de una sola superficie. Obturación de cavidades clase V. Obturaciones semi-permanentes de una o de varias superficies. Terapia de obturación de odontología de mínima invasión y técnica restaurativa atraumática, obturaciones en dientes temporales.

3M™ Single Bond Universal

Adhesivo Universal de técnica de autograbado, grabado selectivo y grabado total

Presentación:

3M™ Single Bond™ Universal, frasco de 5 ml.

3M™ Single Bond™ Universal, frasco de 3 ml.

Indicaciones:

Restauraciones directas:

- Resina compuesta.
- Desensibilización de superficies radiculares.
- Reparación de composite.
- Adhesión sellantes.

Restauraciones Indirectas:

- Adhesión carillas.
- Adhesión de inlays, onlays, coronas, etc.
- Reparación intraoral de restauraciones indirectas.
- Sellado previo a la temporización.

Primer de superficies Indirectas:

- Zirconia.
- Cerámica.
- Aleaciones de metal.
- Alúmina.

3M™ Adper™ Single Bond 2

Adhesivo de grabado total

Presentación:

3M™ Adper™ Single Bond 2 de 3 g.

3M™ Adper™ Single Bond 2 de 6 g.

Indicaciones:

Restauraciones directas fotopolimerizables:

- Adhesión de resinas compuestas fotopolimerizables.
- Reparación de porcelana/resina.
- Desensibilización de superficies radiculares.

Lámparas de fotopolimerización

3M™ Elipar™ DeepCure-L

Lámpara de fotopolimerización LED

Presentación:

- Modelo liviano.
- Lámpara de Fotocurado con tecnología LED
- Inalámbrica con intensidad de luz 1.470 mW/cm2.

Incluye: lámpara (batería Li-ion integrada); cargador universal con 5 adaptadores; guía de luz de 10 mm; protector ocular; 3 discos para curado.

Indicaciones lámparas:

Operación sencilla e intuitiva con dos botones y modo único. Tiempos preestablecidos de fotopolimerización de 5, 10, 15 y 20 segundos, modo continuo de 120 segundos y modo de fotopolimerización "tack cure".

Restauradores Universales de Resina Compuesta

3M™ Filtek™ Supreme Flowable Restorative

Restaurador fluido con nanotecnología.

Presentación:

2 jeringas de 2 grs. cada una y 20 puntas dispensadoras. Disponible en tonos: A2 y A3.

Indicaciones:

- Restauraciones de clase III y V.
- Restauración de preparaciones de cavidades mínimamente invasivas (incluidas restauraciones oclusales pequeñas que no soportan tensiones).
- Base/liner debajo de restauraciones directas.
- Reparación de pequeños defectos en restauraciones estéticas indirectas.
- Sellador de fosas y fisuras.
- Bloqueo de socavados.
- Reparación de restauraciones temporales de resina y acrílico.

3M™ Filtek™ Bulk Fill Flowable Restorative

Restaurador fluido en bloque de hasta 4 mm

Presentación:

2 jeringas de 2 grs. cada una y 20 puntas dispensadoras. Disponible en tonos: A2, A3 y U.

Indicaciones:

- Base bajo de restauraciones directas de Clase I y II.
- Liner bajo materiales de restauración directos.
- Sellador de fosas y fisuras.
- Restauración de preparaciones de cavidades mínimamente invasivas (incluyendo pequeñas zonas oclusales no sometidas a cargas).
- Restauraciones de classe III y V.
- Bloqueo de socavados.
- Reparación de pequeños defectos del esmalte.
- Reparación de pequeños defectos en restauraciones estéticas indirectas.
- Reparación de restauraciones temporales de resina y acrílico.

3M™ Filtek™ Universal

Nuevo

Restaurador universal con nanotecnología

Presentación:

Jeringas de 4g y cápsulas unidosis de 0,2g (20 cápsulas de 0,2g por envase). Tonos disponibles en jeringas de 4g: A1, A2, A3, A3.5, B2, PO, XW. Tonos disponibles en cápsulas 0,2 g. x 20 unidades: A1, A2, A3, A3.5, B2, PO, XW. *Consulte en su distribuidor por el dispensador de cápsulas Filtek Restorative Dispenser 5850rd

3M™ Filtek™ Z350 XT

Restaurador universal con nanotecnología

Presentación:

Jeringas de 4 g en 23 tonos disponibles en 4 opacidades:

- Opacidad Dentina: A1D, A2D, A3D, A4D, WD. Opacidad
- Cuerpo: A1B, A2B, A3B, A3.5B, A4B, B1B, B2B, B3B, C2B.
- Opacidad Esmalte: A1E, A2E, A3E, B2E, D2E, WE.
- Opacidad Traslúcidos: AT, BT, CT.

3M™ Filtek™ Z350 XT

Nuevo

Estética Avanzada x 8 Jeringas

Presentación:

Kit de 8 Jeringas de Sistema Restaurador con Nanotecnología. Tonos y opacidades complementarios para técnicas de estratificación.

Kit incluye:

- 8 jeringas Filtek™ Z350 XT de 4 grs., tonos: A1D, WD, A1B, A2B, B1B, A1E, WE y CT.
- 1 adhesivo 3M™ Single Bond Universal de 5 ml.
- 15 discos Grueso, 15 Medianos, 15 Finos y 15 Super finos 3M™ Sof-Lex™ extra delgados de ½.
- 3M™ Sof-Lex™ de Diamante: 3 discos de pre-pulido y 3 discos de pulido diamantado.
- Accesorios de mezcla y aplicación

3M™ Filtek™ Z350 XT

Nuevo

Essential x 5 Jeringas

Presentación:
Kit de 5 Jeringas de Sistema Restaurador con Nanotecnología.

Incluye 5 tonos esenciales de opacidad cuerpo.

Kit incluye:
- 5 jeringas Filtek™ Z350 XT de 4 grs., tonos A1B, A2B, A3B, A3.5B, B1B.
- 1 jeringa gel ácido grabador Scotchbond™ de 3ml.
- 1 adhesivo Single Bond Universal de 5 ml.
- 3 espirales Sof-Lex™ de pre-pulido.
- 3 espirales Sof-Lex™ Diamond para pulido final.
- Accesorios de aplicación.

3M™ Filtek™ Z250 XT

Nuevo

Resina compuesta nanohíbrida foto polimerizable para uso en restauraciones anteriores y posteriores

Presentación:
Jeringas de 3 g. disponibles en 8 tonalidades.
Opacidad Cuerpo: A1, A2, A3, A3.5, A4, B1
Opacidad Dentina: OA2 y OA3

Indicaciones:
Restauraciones anteriores y posteriores directas, incluyendo superficies oclusales. Reconstrucción de muñones. Ferulización. Restauraciones indirectas incluyendo inlays, onlays y carillas.

Kit 3M™ Filtek™ Z250 XT

Nuevo

Institutional Kit Plus

Presentación:
Kit de 5 Jeringas de Sistema Restaurador Universal Nanohíbrido, de excelente manipulación y fácil pulido.

Kit incluye:
- 5 jeringas 3M™ Filtek™ Z250 XT de 3 grs., tonos A1, A2, A3, A3.5 y B2.
- 15 discos Grueso y 15 discos Mediano 3M™ Sof-Lex™ extra delgados de 1/2".
- 1 frasco 3M™ Single Bond Universal Adhesivo de 3 ml.
- Accesorios de mezcla y aplicación

Kit 3M™ Filtek™ Z250 XT

Nuevo

Mini Kit x3 Jeringas

Presentación:
Kit de 3 Jeringas de Sistema Restaurador Universal Nanohíbrido, de excelente manipulación y fácil pulido.

Kit incluye:
- 3 jeringas 3M™ Filtek™ Z250 XT de 3 grs., tonos A2, A3 y A3.5.
- 1 jeringa gel ácido grabador 3M™ Scotchbond™ de 3ml.
- 1 adhesivo 3M™ Adper™ Single Bond 2 de 3 grs.
- Accesorios de aplicación.

3M™ Filtek™ Z250

Restaurador Universal microhíbrido

Presentación:
Jeringas individuales de 4 g.

Tonos disponibles por jeringa: A1, A2, A3, A3.5 y B2.

Indicaciones:
- Restauraciones directas anteriores y posteriores.
- Técnica sándwich con un material de ionómero de vidrio modificado con resina.
- Reconstrucción de cúspides.
- Reconstrucción de muñones.
- Ferulizaciones.

Restaurador para posteriores

3M™ Filtek™ One Bulk Fill Rapidez y Estética.

Nuevo

Composite en Bulk con aumento de opacidad para mejorar la estética.

Presentación:
Jeringa de 4 g. y cápsulas unidosis de 0,2g. (20 cápsulas de 0,2g para envase). Tonos disponibles en jeringas de 4g. son: A,A2,A3. Tonos disponibles en cápsulas de 0,2g. x 20 Unid. son: A1, A2, A3.

* Consulte con su distribuidor por el dispensador de cápsulas 3M™ Filtek™ Restorative Dispenser 5850rd.

Indicaciones:
Permite restaurar dientes posteriores mediante colocación en un solo bloque (incremento) sin sacrificar la estética del diente. Este material de relleno foto-activado y optimizado en bloque proporciona una fácil y rápida colocación, junto a un elevado estándar de resistencia, manipulación y brillo. Todo esto es posible debido a su innovadora composición química y su verdadera nanotecnología.

Kit 3M™ Filtek™ One

Nuevo

Essential x 3 Jeringas

Presentación:
Kit de 3 Jeringas de Sistema restaurador para posteriores de colocación en bloque. Colocación rápida y sencilla de hasta 5mm. en un solo paso.

Kit incluye:
- 2 jeringas Filtek™ One de 4 grs., tono A2.
- 1 jeringa Filtek™ One de 4 grs., tono A3.
- 1 jeringa gel ácido grabador Scotchbond™ de 3ml.
- 1 adhesivo Single Bond Universal de 3 ml.
- 3 espirales Sof-Lex™ de pre-pulido.
- 3 espirales Sof-Lex™ Diamond para pulido final.
- Accesorios de aplicación.

3M™ Filtek™ P60

Restaurador posterior microhíbrido de técnica incremental

Presentación:
Jeringas individuales de 4 g.
Tonos disponibles por jeringas: A3, B2, C2.

Indicaciones:
3M™ Filtek™ P60 es un restaurador fotopolimerizable y radiopaco, indicado para el uso en restauraciones directas e indirectas en el sector posterior, reconstrucción de muñones y cúspides, técnica sándwich y ferulización.

Terminado y pulido

3M™ Sof-Lex™ Diamond

Sistema de pulido caras oclusales y dientes texturados



Presentación:
- Kit pulido de alto brillo 10 unidades: 5 espirales pre-pulido (Beige) y 5 espirales pulido con diamante (Rosa).
- Bolsa individual Pre-Pulido: 15 Espirales (Beige).
- Bolsa individual Pulido: 15 Espirales (Rosa). (Discos reutilizables).

Indicaciones:
- Restauraciones directas: restauraciones de resinas.
- Ionómeros de vidrio modificados con resina.
- Materiales temporales bis-acrílicos.
- Restauraciones indirectas: resinas.
- Restaurador Lava Ultimate CAD/ CAM (no disponible en todos los países).
- Metales preciosos y semipreciosos.

3M™ Sof-Lex™ XT 4930

Discos de terminado y pulido (plástico)

Presentación:
Bolsas individuales de 30 unidades.

Indicaciones:

Discos de pulido y acabado, montados sobre plástico de 4 distintos granos y 2 diámetros de discos, adecuados para distintos tamaños y superficies de dientes que le permiten crear restauraciones con un alto brillo que confieren un resultado estético natural. Indicados para optimizar la estética de los composite.

Kit 3M™ Sof-Lex™

Nuevo

Essential x 120 discos

Presentación:
Sistema de pulido extra delgado más sistema de Diamante para acabado final. 3M™ Sof-Lex™ es un sistema fácil de usar diseñado para crear restauraciones estéticas de alto brillo.

Kit Incluye:
- 30 discos 3M™ Sof-Lex™ de 1/2" - Grueso (2382C).
- 30 discos 3M™ Sof-Lex™ de 1/2" - Mediano (2382M).
- 30 discos 3M™ Sof-Lex™ de 1/2" - Fino (2382F).
- 30 discos 3M™ Sof-Lex™ de 1/2" - Super Fino (2382SF).
- 1 mandril de sistema Pop-On™, de fácil intercambio.
- 3 espirales 3M™ Sof-Lex™ de pre-pulido.
- 3 espirales 3M™ Sof-Lex™ Diamond para pulido final.

Cementos

3M™ RelyX™ Try In

Pasta de prueba de cemento para carillas

Presentación:
Jeringa individual de 2 g.

Tonos disponibles: A1, Traslúcido y B0,5.

Características:
Pasta de prueba cuyo color es igual al cemento polimerizado. De fácil remoción con agua.

3M™ RelyX™ Veneer

Cemento para Carillas

Presentación:
Jeringa individual de 3 g.

Tonos disponibles: A1, Traslúcido y B0,5

Indicaciones:
- Sistema de cementación a base de resinas para carillas, 100% fotopolimerizable permite manejar el tiempo de trabajo.
- Se recomienda utilizar con los sistemas adhesivos 3M™ Single Bond™ 2 o 3M Single Bond™ Universal, con este último no requiere de la implementación de silano adicional.

3M™ RelyX™ Ultimate

Cemento de resina dual adhesivo en clicker

Presentación:
Dispensador Clicker de 4,5 g, tonos A3O, A1 y traslúcido.

Indicaciones:
Cubre toda la gama de indicaciones indirectas:
- Cementado total de inlays, onlays, coronas y puentes totalmente cerámicos, composite o metálicos; puentes Maryland de 2–3 unidades y puentes de inlay/onlay de 3 unidades*.
- Cementado final de carillas de cerámica o composite.
- Cementado final de restauraciones totalmente cerámicas integral, composite o metálicas para implantación de pilares. Cementado final de pernos y tornillos.

3M™ RelyX™ U200 Automix

Cemento de resina dual autoadhesivo en jeringa automezcla

Presentación:
1 dispensador jeringa Automix. 8,5 g en A2, Traslúcido y A3 opaco. Puntas dispensadoras regulares 10 unidades: para dispensar directo en las restauraciones indirectas, por ejemplo corona. Puntas dispensadoras Endo Tips 5 unidades: para dispensar directo en el canal radicular.

Indicaciones:
3M™RelyX™ U200 Cemento de resina autoadhesivo dual, está indicado para la cementación permanente de indirectas, inlays, onlays, coronas y puentes en base a cerámicas, composite o metal, postes y tornillos, puentes Maryland de 2 o 3 piezas, puentes de 3 piezas retenidos mediante inlays/onlays y restauraciones totalmente cerámicas, de composite o metálicas sobre pilares de implantes.

*No está indicado en la cementación de carillas.

3M™ RelyX™ U200 Clicker

Cemento de resina dual autoadhesivo en clicker

Presentación:
- 1 dispensador clicker de 11 g en A2, Traslúcido y A3 opaco.
- 1 block de mezcla.
- Puntas flexibles Accudose para cementación del canal radicular.

Indicaciones:
3M™ RelyX™ U200 Cemento de resina autoadhesivo dual está indicado para la cementación permanente de inlays, onlays, coronas y puentes en base a cerámicas, composite o metal, postes y tornillos, puentes Maryland de 2 o 3 piezas, puentes de 3 piezas retenidos mediante inlays/onlays y restauraciones totalmente cerámicas, de composite o metálicas sobre pilares de implantes.

*No está indicado en la cementación de carillas.

3M™ Ketac™ Cem EasyMix

Ionómero de vidrio puro para cementación de autocurado

Presentación:
- 30 g en polvo.
- 12 ml líquido.
- 1 block mezcla + 1 cuchara.

También disponible en:
- 15 g en polvo.
- 6 ml líquido.

Indicaciones:
- Restauraciones a base de metal.
- Inlays, onlays, coronas de metal, metal-porcelana, PFM.
- Pines y postes.
- Bandas de ortodoncia.
- Núcleos de cerámica reforzada con alúmina/zirconia como lava y procera.

Material de impresión

3M™ Express™ XT Putty-Soft

Material de impresión VPS diseñado para técnica de impresión de 1 o 2 pasos.

Presentación:
- Pasta Base 250 ml.
- Pasta Catalizadora 250 ml.
- Cucharas dispensadoras.

3M™ Express™ XT Light Body

Material de impresión VPS diseñado para técnica de impresión de 1 o 2 pasos.

Presentación:

Material liviano:
- 2 cartuchos de 50 ml c/u y 10 puntas de mezcla.
- Disponible en fraguado regular (violeta).

3M™ Express™ Pesado

Material de impresión por adición (VPS)

Presentación:
- Material pesado.
- Pasta Base + Pasta Catalizadora 610 ml.
- 2 cucharas.

Indicaciones:

Impresiones de alta precisión de coronas y puentes, inlay/onlay.

3M™ Express™ Liviano

Material de impresión por adición (VPS) liviano

Presentación:
Material liviano: 2 cartuchos de 50 ml c/u y 10 puntas de mezcla.

Disponible en fraguado rápido (azul, 3 min, 30 seg.) y en fraguado regular (verde, 5 min).

Indicaciones:
Impresiones de alta precisión de coronas y puentes, inlay/onlay.

Postes de fibra de vidrio

3M™ RelyX™ Fiber Post

Postes de fibra de vidrio reforzado con resina

Presentación:
- Postes tamaño 1 (amarillo) : 0,7 mm apical / 1,3 mm. coronal.
- Postes tamaño 2 (rojo): 0,8 mm apical / 1,6 mm. coronal.
- Postes tamaño 3 (azul): 0,9 mm apical / 1,9 mm. coronal.

Indicaciones:
Incrementan la estabilidad y la retención de las restauraciones coronales.

Materiales temporales

3M™ Cavit™ G

Restaurador temporal de autocurado

Presentación:
Contiene 1 frasco de 28 g – material de relleno temporal.

Indicaciones:
Restaurador temporal de autocurado, libre de eugenol para obturaciones provisionales de preparaciones dentales.

3M™ Protemp™ 4

Material de bisacril para la confección de provisorios

Presentación:
1 cartucho de 67 g y 16 puntas de mezcla. Disponible en tonos A2 y A3.

Consulte a su distribuidor por cajas de puntas de repuesto y Pistola dispensadora.

Indicaciones:
Restauraciones provisionales de una o varias unidades: coronas, puentes, inlays/onlays, carillas. Mock-up.

3M™ RelyX™ Temp NE

Cemento temporal libre de eugenol

Presentación:
- 1 base con 30 g.
- 1 catalizador con 13 g.
- Block de mezcla.

Indicaciones:
Cementación de restauraciones provisionales.

Ciencia.
Aplicada a la vida.™

Catálogo Ortodoncia

Un portafolio de productos para una sonrisa perfecta.

Primers Acondicionadores

3M™ Transbond™ Plus SEP

Descripción:
Primer de fácil aplicación. De adhesión segura y sin contaminación ni pérdida. Uso para un paciente, lo que hace que sea un producto más higiénico. Puede ser utilizado en espacios húmedos y secos. Posee control de la humedad, reduciendo posibles problemas de adhesión.

Disponible en Kits de 20 y 100 paletas.

3M™ Transbond™ MIP

Descripción:
3M™ Transbond™ MIP es el primer hidrofílico que permite realizar procedimientos de adhesión en ambientes húmedos sin comprometer la resistencia de adhesión.

Disponible en formato:

- Kit botella de 6 ml más una caja que evita polimerización, un mango porta-cepillos y 60 cepillos.
- Disponible también su reposición de botella de 6 ml.

Primer 3M™ Transbond™ XT

Descripción:
Requiriendo la aplicación de una capa delgada y uniforme para preparar el esmalte, el Primer 3M™ Transbond™ XT es la elección preferida cuando usted requiere de un agente acondicionador con desempeño confiable.

Disponible en botella de 6 ml.

Adhesivos

3M™ Transbond™ LR

Adhesivo para cementación de retenedores linguales

Descripción:
3M™ Transbond™ LR brinda una viscosidad optimizada y una consistencia más suave que la del 3M™ Transbond™ XT, para una aplicación más fácil y con mayor control. Curado según la necesidad. Buena resistencia. Cápsulas precargadas sin desperdicio de material. Excelentes propiedades de manipulación. Máxima comodidad para el paciente.

Disponible en formato Kit de 25 cápsulas de 0,2 g c/u, más pistola dispensadora y Primer de 6 ml. También disponible reposición de 25 cápsulas de 0,2 g c/u.

3M™ Transbond™ Plus Color Change

Adhesivo de fotocurado para brackets metálicos y cerámicos

Descripción:
Buen posicionamiento del bracket debido a su consistencia. Su color rosado visible facilita una buena guía de referencia en posicionamiento y limpieza de excedente de material. Libera flúor, ayudando con ello a una buena higiene bucal. Tolerante a la humedad. Ofrece una adhesión segura en espacios húmedos (agua-saliva), similar a la obtenida en espacios secos.

Kit de dos jeringas de 4 g c/u y también en kit de cuatro jeringas.

3M™ Transbond™ XT

Adhesivo de fotocurado para brackets metálicos y cerámicos

Descripción:
Tecnología adhesiva avanzada que permite mayor tiempo de trabajo para una cementación precisa de los brackets. Adhesivo con fuerza de adhesión inmediata, permitiendo asegurar el arco en los brackets inmediatamente después del fotocurado. Excelentes propiedades de manipulación para una fácil limpieza de exceso de material.

- Kit de 2 jeringas de 4 g más Primer.
- También disponible reposición de 4 jeringas de 4 g.

Adhesivos de banda

3M™ Transbond™ Plus

Adhesivo para bandas, fotopolimerizable con liberación y recarga de flúor

Descripción:
Excelente retención de las bandas, el tiempo de fraguado es rápido, lo que ayuda a reducir el riesgo de contaminación con humedad. Su color azul permite visualizar un buen posicionamiento de la banda y remoción del excedente. Se aplica directo en la banda. Libera flúor. Minimiza el tiempo del paciente en el sillón. Reduce pérdida de material.

- Kit de 5 jeringas de 4 g c/u.
- Cada jeringa cementa 30 bandas.

Tubos de cementación directa

Tubos 3M™ Victory Series™ Superior Fit

Tubos bucales de una sola pieza

Descripción:
Tubos de cementación directa simple, 0.22. 3M™ Victory Series™ Superior Fit fabricado de acero inoxidable 316L. Diseño anatómicamente curvo con una gran base de contorno compuesto para estabilidad y calce superior. Poseen una exclusiva ranura acanalada contorneada para una fácil inserción del alambre, gancho de bajo perfil y mejoradas características de agarre y manipulación. La base es micrograbada de 80 gauge. Fabricados en una sola pieza MIM. Disponible en Roth y Mbt.

Tubos y Mini tubos, 3M™ Victory Series™

Tubos bucales de una sola pieza

Descripción:
Tubos y mini tubos de cementación directa simple, 0.22. 3M™ Victory Series™ fabricado de acero inoxidable 17-4, diseño anatómicamente curvo para una adaptación tubo/diente óptima y una muesca bucal que conforma naturalmente con la superficie del molar para la correcta posición del tubo bucal. La base es micrograbada de 80 gauge. Fabricados en una sola pieza MIM.

Disponible en Roth y Mbt.

Brackets de autoligado cerámico

3M™ Clarity™ Ultra SL

Brackets cerámicos de autoligado pasivo

Descripción:
Bracket cerámico traslúcido con resistencia a las manchas, sin partes metálicas visibles, diseñados para integrarse al color natural del diente. Pasivo o activo bajo demanda.

Disponible en kit MBT 5×5 Sup/Inf.

Brackets cerámicos

3M™ Clarity™ Ultra SL con Adhesivo incorporado APC™ Flash Free

Nuevo

Descripción:
Bracket cerámico traslúcido de autoligado ultra estético con adhesivo incorporado para aumentar la rapidez de instalación.

Disponible en Kit MBT 5×5 Sup/Inf.

3M™ Clarity™ Advanced

Brackets de tecnología cerámica avanzada

Descripción:
Brackets cerámicos revolucionarios en los tratamientos estéticos en ortodoncia. Fabricados con tecnología avanzada que ofrece la combinación perfecta entre estética y desempeño para sus pacientes. Disponible en prescripción MBT y Roth.

Kit 3×3 y 5×5 Sup/Inf.

3M™ Clarity™ Advanced con Adhesivo incorporado Flash Free

Nuevo

Descripción:
Bracket cerámico con adhesivo incorporado para aumentar la rapidez de instalación.

Disponible en prescripción MBT y Roth.

Kit 3×3 y 5×5 Sup/Inf.

3M™ Gemini Clear

Brackets cerámicos

Descripción:
Versión estética de la mundialmente conocida marca de brackets Gemini[MR], fabricados con un material cerámico traslúcido que permite que se mimeticen con el color de los dientes de su paciente.

Disponible en prescripción MBT.

Kit 3×3 y 5×5 Sup/Inf.

Brackets Metálicos

3M™ Smart Clip™ SL3

Bracket metálico de autoligado

Descripción:
Bracket autoligante de bajo perfil, con clip inteligente y desenganche pre-programado del arco. Torque en base micro-etched, con tres puntos de contacto en su superficie. Disponible con adhesivo incorporado al bracket, APC Plus.

Disponible en prescripción MBT y Roth.

Kit 5×5 Sup/Inf.

3M™ Victory Series™ SL

Bracket metálico de autoligado activo

Descripción:
Bracket metálico de autoligado activo. Su diseño ofrece una interacción activa entre el mecanismo de ligado y el arco en las diferentes fases del tratamiento, obteniendo un mejor funcionamiento en cada fase. Disponible en prescripción Roth.

Kit 5×5 Sup/Inf.

3M™ Gemini

Bracket metálico tamaño medio

Descripción:
Bracket metálico tamaño medio, de fresado CNC con ganchos integrados y de fácil posicionamiento. Sistema de identificación por colores.

Disponible en prescripción MBT y Roth.

Kit 5×5 Sup/Inf.

3M™ Miniature Twin

Bracket metálico tamaño mini

Descripción:
Bracket metálico tamaño mini, de fácil posicionamiento, de forma romboidal, fácil de cementar. Bordes de la base bien definidos para una fácil limpieza de los excesos de resina.

Disponible en prescripción MBT y Roth.

Kit 5×5 Sup/Inf.

Arcos

3M™ Nitinol Termo-Activado (HA)

Descripción:
Arcos elásticos sensibles a la temperatura. Proporcionan fuerzas ligeras y constantes con las mínimas molestias para el paciente.

Kit de 10 Arcos Nitinol Termo-Activado superior o inferior disponible: desde 14 a 20.

Desde 16X.22 a 21X.25.

Forma I, II o III.

3M™ Nitinol Súper Elástico (SE)

Descripción:
Estos arcos ofrecen los niveles de fuerzas, ligeras y constantes, necesarios para una fase de alineación y nivelación eficaz y predecible.

Kit de 10 Arcos Nitinol Súper Elástico superior o inferior disponible: desde 14 a .20.

Desde 16X.22 a 21X.025. Forma I, II o III.

3M™ Nitinol Clásico

Descripción:
Los arcos que revolucionaron la ortodoncia, continúan ofreciendo la elasticidad que sólo un Nitinol Clásico puede ofrecer.
Kit de 10 Arcos Nitinol Clásicos superior o inferior disponible: desde 12 a 20. Desde 16X.22 a 21X.25.

Forma I, II o III.

3M™ Beta III Titanio

Descripción:
Con propiedades intermedias entre el níquel-titanio y el acero inoxidable, estos arcos proporcionan la elasticidad del níquel-titanio y la formabilidad del acero inoxidable, ideal para la fase de acabado.

Kit de 10 Arcos Beta III Titanio superior o inferior disponible: desde 17X.25 a 21X.25. Forma I, II o III.

3M™ Acero Inoxidable

Descripción:
Superficie altamente pulida para deslizamiento en el cierre de espacios. Alta precisión y mayor control de torque. Paquete de 10 arcos Permachrome (acero inoxidable) superior o inferior disponible redondos desde 12 a 20. Rectangulares desde 16×22 a 21×25. Forma I, II o III.

3M™ Acero Inoxidable con poste

Descripción:
Rigidez adecuada para cierre de espacios.

Arcos ortodónticos pre posteados, disponibles en calibres rectangulares 16×22 y 19×25 con varias medidas de separación entre postes.

Paquete de 10 arcos superior desde 32 a 44 mm e inferior desde 22 a 30 mm

Intraorales

Instrumental de Apertura y Cierre de Compuertas del nuevo Bracket 3M™ Clarity™ Ultra SL

Descripción:
Instrumento de acero inoxidable especial para la apertura y cierre de la compuerta cerámica de 3M™ Clarity Ultra SL, este instrumento cuenta con dos extremos, uno en forma de pinza que ayuda a asentar los arcos al fondo de la ranura mientras la parte activa eleva la compuerta para lograr su cierre; el extremo opuesto tiene una parte activa cerámica para la apertura de la compuerta mediante un giro, sin dejar marcas oscuras en el bracket.

Instrumental para descementar Bracket 3M™ Clarity™ Ultra SL

Descripción:
Instrumento especial para el descementado de 3M™ Clarity™ Ultra SL mediante la aplicación de fuerza compresiva lateral que activa el concentrador de stress incorporado en el bracket haciendo el descementado un proceso predecible y confiable.

3M™ Forsus EZ2 o L-Pin Module

Corrector Clase II

Descripción:
Compuesto por L-Pin o EZ2 Module, Resorte (Spring), Bástago (Push Rod), Activadores (Split Crimps). El corrector 3M™ Forsus es simple, diseñado para ser utilizado de inmediato. Colocación sencilla, genera una fuerza distal en el arco superior y mesial en el arco inferior. Efectivo, ya que genera fuerzas constantes, predecibles y de larga duración. Está diseñado para resistir la fatiga. Cómodo por su tamaño reducido. Kit para 5 pacientes. Disponible en medidas 25, 29, 32, 35 mm.

3M™ Ligaduras Linguales

Ligaduras de fácil colocación

Descripción:

- Ligaduras fáciles de colocar.
- Permiten al ortodoncista un mejor manejo, logrando también mayor comodidad para el paciente.
- Color azul.
- Libres de látex.
- Pack incluye 144 ligaduras.

3M™ Alastik

Ligaduras de fácil colocación y vivos colores

Descripción:

- Ligaduras fáciles de colocar.
- Debido a su angulación de 45°, permiten al ortodoncista un mejor manejo, logrando también mayor comodidad para el paciente. Con 24 alternativas de colores muy vivos. Colores resistentes a la decoloración (mínimo un mes). Libres de látex.
- Pack incluye 1.000 ligaduras.

3M™ Elásticos Intraorales

Elásticos de clase

Descripción:

Elásticos Intraorales en variedad de tamaños: 1/8 in., 3/16 in., 1/4 in., 5/16 in., 3/8 in., y fuerzas: Light, Medium-light, Medium, Medium-heavy, Heavy y Extra-heavy. Corte quirúrgico, gran rango de fuerza, etiquetado por color, nombre y símbolo para fácil identificación. Contiene látex.

Disponible en caja de 30 bolsas de 100 unidades c/u (3.000 elásticos).

3M℠ Health Care Academy

Actualice su práctica profesional, a solo un clic, con nuestros webinars.

Destacamos **3 webinars gratuitos** que puedes disfrutar dentro de una serie de muchos otros webinars disponibles en nuestra plataforma educativa.

Dental

Restauración Directa

Optimización de sus restauraciones de resina compuesta.

Dr. Maciel Júnior

Ingresar

Restauración Indirecta

Los 5 tips de oro para lograr provisionales útiles y toma de impresiones éxitosas.

Dr. Alberth Correa

Dr. José Viales

Ingresar

Ortodoncia

Cementación Indirecta 3D

Dr. Rafael Sandoval

Ingresar

Si aún no te has podido inscribir hazlo aquí

3M y Ciencia Aplicada a la Vida son marcas registradas de 3M. 3M Health Care Academy es una marca de servicio de 3M.